



## İleri Yaşta Saptanan Konjenital Timik Kist Olgusu: Nadir Bir Antite<sup>+</sup>

Hakkı Ulutaş\*, Akın Kuzucu\*\*

\* Bölge Eğitim ve Araştırma Hastanesi, Göğüs Cerrahisi Kliniği, Erzurum  
\*\* İnönü Üniversitesi Tıp Fakültesi, Göğüs Cerrahisi Anabilim Dalı, Malatya

Timik kistler nadir görülmektedir ve tüm mediasten kitlelerinin %1-2'sini oluşturur. Konjenital veya edinsel olarak gelişebilir.

Dört yıldır kronik obstruktif akciğer hastalığı (KOAH) hastası olan 72 yaşında erkek hasta, Postero-Anterior (P-A) akciğer grafisinde, mediastinal genişleme ve bilgisayarlı toraks tomografisinde, anterior mediastende 6x2 cm boyutlu hipodens, düzgün konturlu kistik kitle lezyonu saptanarak kliniğimize kabul edildi. Median sternotomi ile lezyon total eksize edildi. Postoperatif dönemde komplikasyon gelişmeyen hasta 4. gün şifa ile eksterne edildi. Lezyonun patolojik incelemesi timik kist olarak raporlandı.

Timik kistler nadir görülmektedir. Çoğunlukla asemptomatik oldukları için ileri yaşlara kadar gözden kaçabilirler ve tesadüfen saptanırlar. Diğer benign ve malign mediastinal lezyonlardan ayrımının net olarak yapılamaması ve düşükte olsa malignite potansiyeli taşıması nedeniyle timik kistlerde tercih edilen tedavi yaklaşımı total eksizyondur.

**Anahtar Kelime:** Timik Kist, Anterior Mediasten, Median Sternotomi

### The Congenital Thymic Cyst in Geriatric Period: A Rare Entity

The thymic cysts are uncommon and they consist of 1-2% of all mediastinal masses. The thymic cysts may be congenital or acquired. Our patient was male and 72 years old. He had chronic obstructive pulmonary disease (COPD) history for the last four years. Chest X-ray revealed mediastinal widening. A mediastinal mass of 6x2 cm in dimension was detected by computed tomography. The lesion was hypodense, well-defined cystic in nature. The patient was admitted to our surgical clinic. Total excision was performed via median sternotomy. The postoperative period was uneventful. The patient was discharged on the 4th postoperative day. The pathologic examination revealed thymic cyst. The thymic cysts are rare. They are usually asymptomatic, therefore the diagnosis may be delayed until older age and they are usually detected incidentally. The curative therapy is total excision because the differentiation of other benign from malignant mediastinal masses was difficult and these benign lesions have low malignant potential.

**Key Words:** Thymic Cyst; Anterior Mediastinum, Median Sternotomy

+ 5. Türk Göğüs Cerrahisi Kongresi 14-17 Mayıs 2009 Kuşadası'nda P91 numaralı bildiri olarak sunulmuştur.

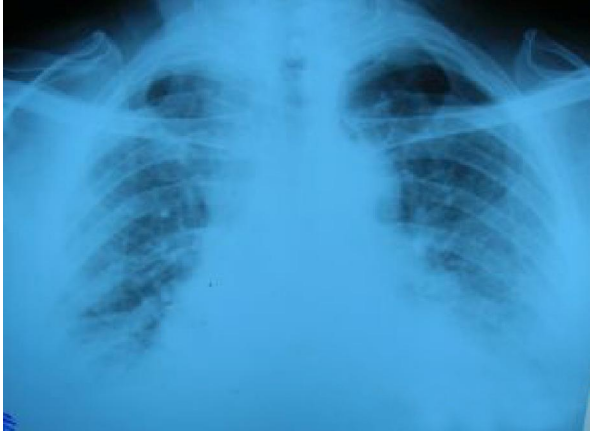Timik kistler nadir görülmektedir<sup>1</sup> ve tüm mediasten kitlelerinin %1-2'sini oluşturur.<sup>2,3</sup> Konjenital veya edinsel olarak gelişebilir. Timik kistler her yaş grubunda saptanabilir ama en sık orta yaşlarda tesbit edilmiştir. Anatomik olarak, boyun ve diyafragma arasında yer alan herhangi bir bölgede yerleşebilen bu kistlerin gelişimi ile ilgili olarak çeşitli görüşler bildirilmektedir.<sup>4,5</sup> Bu kistler timofarengeal kanalın embriyonel kalıntılarından gelişir ve Hassal korpüsküllerinde meydana gelen dejeneratif değişiklikler bu kistlerin oluşumuna yol açabilir.<sup>5</sup> Olgu, ileri yaşta tespit edilmesi, nadir görülmesi nedeniyle ve cerrahi olarak total eksizyon ile tedavi edilmesi, literatüre katkı sağlaması açısından sunuldu.

### Olgu

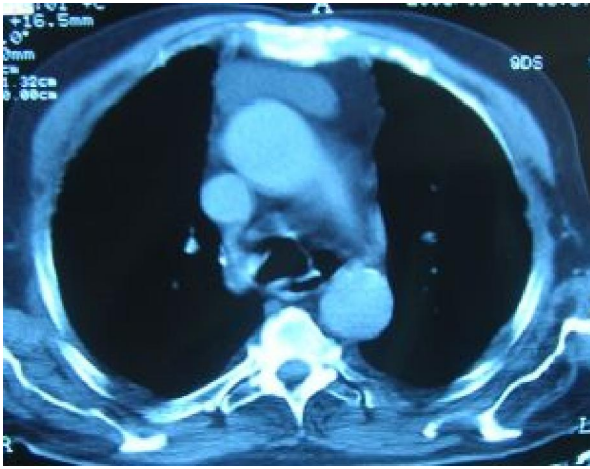Dört yıldır kronik obstruktif akciğer hastalığı (KOAH) bulunan 72 yaşında erkek hasta, rutin poliklinik kontrolleri sırasında çekilen (P-A) akciğer grafisinde, tesadüfen mediastinal genişleme (Resim 1) ve sonrasında çekilen bilgisayarlı toraks tomografisinde; anterior mediastende 6x2 cm boyutlu hipodens, düzgün konturlu kistik kitle lezyonu (Resim 2) saptanarak kliniğimize konsulte edildi. Cerrahi planlanan hastanın preop değerlendirilmesinde; solunum sistemi muayenesinde, dinlemekle bilateral alt zonlarda ralleri mevcuttu. Biyokimyasal tetkikleri normal olan hastanın solunum fonksiyon testlerinde, FVC: 3,86 lt (%99), FEV1: 2.60 lt (%95), FEV1/FVC: %73 idi. Preoperatif hazırlığı tamamlanan hastaya median sternotomi ile 8x5 cm lik kistik lezyon total eksize edildi (Resim 3).

Başvuru Tarihi: 14.01.2010, Kabul Tarihi: 15.04.2010

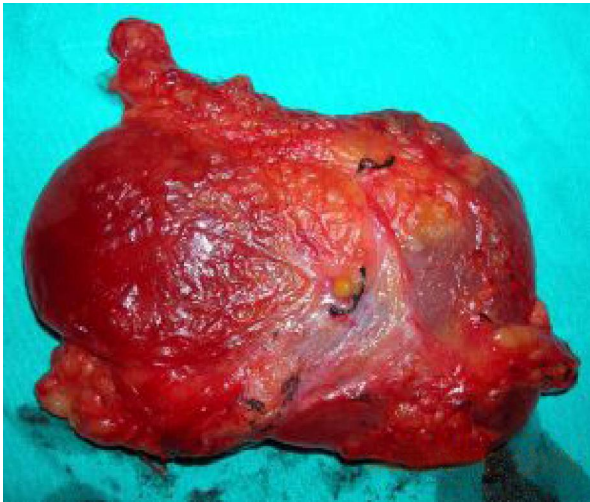
Postoperatif dönemde komplikasyon gelişmeyen hasta 4. gün şifa ile eksterne edildi



**Resim 1.** Preoperatif postero-anterior akciğer grafisi



**Resim 2.** Preoperatif bilgisayarlı toraks tomografisi mediasten görünümü



**Resim 3.** Total eksize edilen intakt kistin postoperatif görünümü

Eksize edilen lezyonun histopatolojik incelemesinde; 8x5x1.5 cm boyutlarında, içinden seröz vasıfta sıvı boşalan ve duvar kalınlığı 0.7 cm olan pembe sarı renkteki kistik doku timik kist olarak raporlandı.

### Tartışma

Timik kistler; timus dokusunun benign lezyonlarıdır ve timofarengal kanalın embriyonel kalıntularından gelişir. Hassal korpüsküllerinde meydana gelen dejeneratif değişiklikler bu kistlerin oluşumuna yol açabilir.<sup>5</sup> Konjenital veya edinsel olarak gelişebilir. Edinsel timik kistlerin gelişiminde travma, inflamatuvar hastalıklar, geçirilmiş cerrahi girişimler ve radyasyon gibi faktörlerin rol oynadığı bildirilmektedir.<sup>1,6,7</sup> Jaramillo ve arkadaşları, 20 timik kist olgusunu içeren serilerinde, üç olgunun geçirilmiş cerrahi girişim öyküsüne sahip olduğunu bildirmişlerdir.<sup>7</sup> Bizim olgumuzda etiolojide rol oynayabilecek patoloji saptanmadı ve bizim olgumuzun konjenital olduğu düşünüldü.

Her yaş grubunda saptanabilir. Graeber ve arkadaşları, 46 olguluk serilerinde hastaların yaşlarının 4-52 yıl arasında değiştiğini, yaş ortalamasının 21.5 yıl olduğunu ve sadece 1 olgunun 40 yaş üzeri yaş grubunda bulunduğunu bildirmişlerdir.<sup>5</sup> Yirmi olguyu içeren bir başka çalışmada, hastaların yaşının 1-24 yıl arasında değiştiği rapor edilmiştir.<sup>7</sup> Takeda ve arkadaşları ise; 30 olguluk çalışmasında 43.9 yıl gibi daha yüksek bir yaş ortalaması bildirmişlerdir.<sup>4</sup> Olgumuzun 72 yaşında olması ve literatüre göre bu yaş grubunda nadir görülmesi nedeniyle sunuldu.

Timik kistler, boyun ve diyafragma arasında herhangi bir bölgede gelişebilir.<sup>3-5,8</sup> Kırkaltı olguluk bir seride, timik kistin 30 hastada ön mediastende yerleştiği, dokuz olguda serviko-mediastinal, yedi olguda ise servikal lokalizasyona sahip olduğu bildirilmiştir.<sup>5</sup> Bizim olgumuzda; lezyon ön mediastende görülmüştü.

Uniloküler kistler sıklıkla konjenital olup, ince cidarlı bir duvara sahiptir. Bu kistler seröz bir sıvı içerir. Multiloküler kistler ise daha kalın cidarlı bir duvara veya fibröz bir kapsüle sahiptir. Hiroshi Izumi ve arkadaşları tarafından; folliculer hiperplazi ile giden 4 olguluk multiloküler timik kist olgusu sunulmuştur. Spesifik olmayan radyolojik bulgular yanında kesin tanısı patolojik değerlendirmeler ile konulmuştur.<sup>9</sup> Olgumuzun spesifik radyolojik bulguya sahip olmaması yanında kesin tanısı histopatolojik olarak tanımlanmıştır ve uniloküler kistlere örnektir.

Cerrahi girişim ile kistin çıkartılması timik kistlerin tedavisinde en seçkin yöntemdir.<sup>4,5,10</sup> Torakotomi ve sternotomi en yaygın kullanılan cerrahi yaklaşımdır.<sup>5,10</sup> Son yıllarda VATS (Video assisted thoracic surgery) ile kist eksizyonu yapılmaktadır. Bizim olgumuzda; lezyon

## İleri Yaşta Saptanan Konjenital Timik Kist Olgusu: Nadir Bir Antite

ön mediastende idi ve cerrahi yaklaşımımız median sternotomi olmuştur.

### Sonuç

Timik kistler nadir görülmektedir. Çoğunlukla asemptomatik oldukları için ileri yaşlara kadar gözden kaçabilirler ve tesadüfen saptanırlar. Diğer benign ve malign mediastinal lezyonlardan ayrımının net olarak yapılamaması ve düşük de olsa malignite potansiyeli taşıması nedeniyle timik kistlerde tercih edilen tedavi yaklaşımı total eksizyondur.

### Kaynaklar

1. Choi YW, McAdams HP, Jeon SC, et al. İdiopathic multilocularthymic cyst: CT features with clinical and histopathologic correlation. AJR 2001;177:881-5.
2. McCafferty MH, Bahnson HT. Tymic cyst extending into the pericardium: A case report and review of tymic cyst. Ann Thorac Surg 1981;33:503.
3. Kelley DJ, Gerber ME, Willing JP. Cervicomediastinal thymic cysts. Int J Pediatr Otorrhinolaryngol 1997;39:139-46.
4. Takeda S, Miyoshi S, Minami M, et al. Clinical spectrum of mediastinal cyst. Chest 2003;124:125-32.
5. Graeber GM, Colonel L, Thompson LD, et al. Cystic lesion of the thymus. An occasionally malignant cervical and/or anterior mediastinal mass. J Thorac Cardiovasc Surg 1984;87:295-300.
6. Kim JH, Goo JM, Lee HJ, et al. Cystic tumors in the anterior mediastinum: radiologic-pathologic correlation. J Comput Assist Tomog 2003;27:714-23.
7. Jaramillo D, Perez-Atayde A, Griscon NT. Apparent association between thymic cysts and prior thoracotomy. Radiology 1989;72:207-9.
8. Jung JI, Park SH, Lee JM, Lee KY. Cervical thymic cysts in the elderly: A case report. J Korean Med Sci 1999;14:575-7.
9. Hiroshi Izumi, Bunsei Nobukawa et al. Multilocular thymic cyst associated with follicular hyperplasia: clinicopathologic study of 4 resected cases. Human Pathology 2005;36:841-4.
10. Kuzucu A, Liman ŞT, Taştepe AI ve ark. Timik kistler: 5 olgunun gözden geçirilmesi. TGKDCD 2000;8:530-2.

**İletişim Adresi:** Op.Dr. Hakkı ULUTAŞ  
Erzurum Bölge Eğitim ve Araştırma Hastanesi  
Göğüs Cerrahisi Kliniği  
Yıldızkent-Palandöken/ERZURUM  
GSM: 0 532 773 21 40,  
İş Tel: 0 442 232 54 02  
e-mail: drhakkikulutas@yahoo.com