



Swyer-James (Macleod) Sendromu: Bir Olgu Nedeniyle

Gazi Gülbaş*, Levent Cem Mutlu**, Süleyman Savaş Hacıevliyagil*, Tuncay Yumrutepe*, Hakan Günen*

*İnönü Üniversitesi Tıp Fakültesi Göğüs Hastalıkları AD, Malatya

**Namık Kemal Üniversitesi Tıp Fakültesi Göğüs Hastalıkları AD, Tekirdağ

42 yaşında erkek hasta nefes darlığı ve öksürük şikayetleri ile başvurdu. Posterior Anterior (PA) akciğer grafisinde sol akciğerde belirgin havalanma artışı mevcut olan hastaya, ventilasyon- perfüzyon sintigrafisi, bilgisayarlı toraks tomografisi, toraks manyetik rezonans (MR) anjiyografi bulguları ile 'Swyer-James (MacLeod) sendromu' tanısı konuldu. Nadir görülen bir sendrom olması nedeniyle son literatür bilgileri ışığında sunmayı uygun gördük.

Anahtar Kelime: Akciğer, Hiperlüsent, Swyer-James (Macleod) Sendromu

Swyer-James (Macleod) Syndrome: A Case Report

Fourty two-year old male patient applied with complaints of cough and dispnea. As there was evident hyperinflation in left lung on Posterior-Anterior (PA) chest roentgenogram, the patients was diagnosed to have Swyer-James (MacLeod) syndrome using the findings on ventilation/ perfusion scintigraphy, computerised thorax tomography and magnetic resonans (MR) angiography of thorax. We presented the case with the latest literature update as it is a rarely encountered syndrome.

Key Words: Lung, Hyperlucent, Swyer-James (Macleod) Syndrome

Swyer-James (MacLeod) sendromu, 1950'lerde Swyer, James ve Macleod tarafından tek taraflı hiperlüsent akciğerli hastalarda tanımlanmıştır.¹ Swyer-James (MacLeod) sendromu, erken çocukluk çağında birçok nedene bağlı gelişebilen bronşiolitis obliterans sonucu meydana gelir.^{1-5,6}

Etiyolojisinden viral ve atipik bakteriyel etkenlere bağlı enfeksiyonlar, ilaçlar, radyasyon tedavisi ve yabancı cisim aspirasyonu sorumlu olabilir. Hastaların büyük çoğunluğu asemptomatiktir ve erişkin yaşta çekilen akciğer radyografisi ile tesadüfen tespit edilirler.² Tetkik ettiğimiz olgunun nadir görülmesi nedeniyle sunmayı uygun gördük

OLGU

42 yaşında erkek hastanın çocukluğundan beri eforla ortaya çıkan nefes darlığı şikayeti mevcuttu. 12-13 yıldır zaman zaman kuru vasıflı öksürük, göğüs ön yüz orta hatta ağrısı oluyormuş. Şikayetleri nedeniyle 1 yıl önce astım teşhisi konularak tedavi başlanmış. Bir yıl günde 1 paket sigara içmiş. Altı yıl önce sigarayı bırakmış. Fizik muayenesinde kan basıncı 110/65 mmHg, nabız: 75 /dakika, ateş: 36.7C solunum sayısı : 20 /dakika idi. Solunum sistemi muayenesinde, sol hemitoraksın solunuma katılımının az olduğu gözlenirken, aynı tarafta

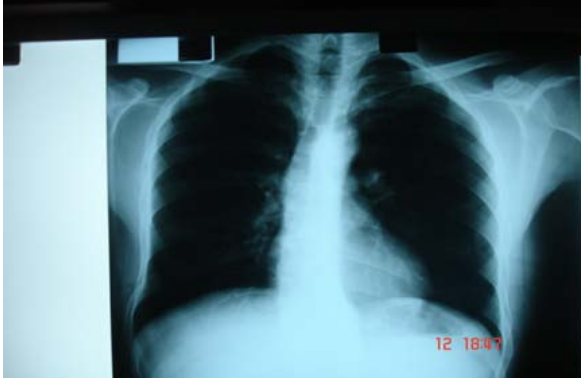solunum seslerinde azalma ve sol alt zonda inspiratuar raller mevcuttu. Sağ hemitoraksda solunum sesleri normal olarak değerlendirildi. Posterior anterior (PA) akciğer grafisinde, sol hemitoraksda havalanma artışı tespit edildi (Resim 1).

Solunum fonksiyon testlerinde hafif obstrüktif tipde bozukluk saptanırken, total akciğer kapasitesi %127, rezidüel hacim %194, rezidüel hacmin total akciğer kapasitesine oranı %47 ve karbon monoksit difüzyon kapasitesi %122 olarak bulundu. Oda havasında alınan arteriyel kan gazı incelemesinde, O₂ satürasyonu %95.6, pH: 7.42, pCO₂: 36.1, PO₂: 75.8, HCO₃: 23.8 idi. Laboratuvar incelemesinde hemogloblin: 14.9 m/dl, hemotokrit: %44.1, beyaz küre: 9.100/mm³, trombosit: 242.000/mm³, eritrosit sedimetasyon hızı: 15 mm/saat, C-reaktif protein: 3mg/L idi. Serum biyokimyasal incelemesi normal sınırlarda idi.

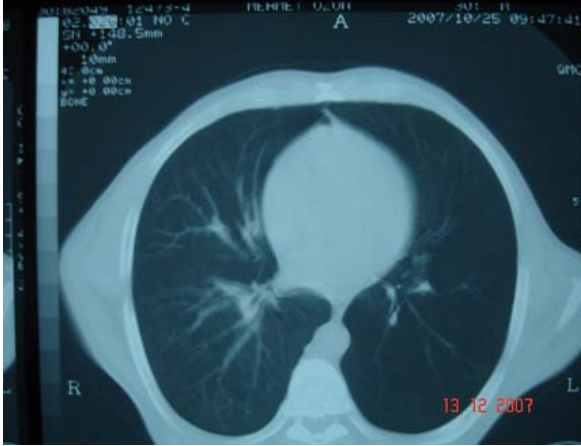Yapılan fiberoptik bronkoskopide endobronşial lezyon izlenmedi. Bilgisayarlı toraks tomografisinde sol akciğer alt lobda daha belirgin olmak üzere sol akciğerde havalanma artışı ve vaskülarizasyonda azalma mevcut idi (Resim 2). Hastanın yapılan MR anjiyografisinde sol pulmoner arter dallarında belirgin kalibrasyon azalması izledi (Resim 3).

Başvuru Tarihi: 30.04.2009, Kabul Tarihi: 12.06.2009

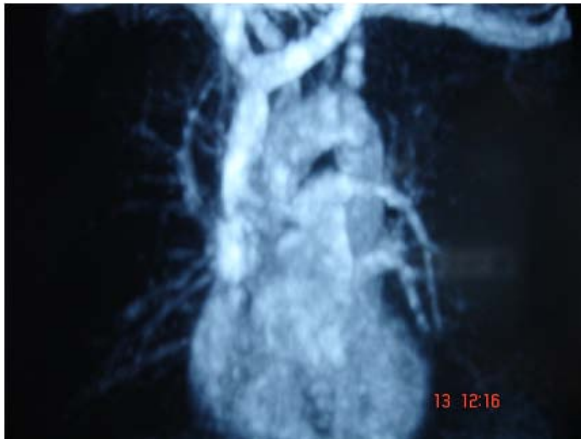Akciğer perfüzyon sintigrafisinde, sol akciğer perfüzyon alanı daralmış ve perfüzyon ileri derecede azalmış bulunurken, bazal segmentlerin tamamına yakın kesiminde perfüzyon defekti saptandı (Resim 4).



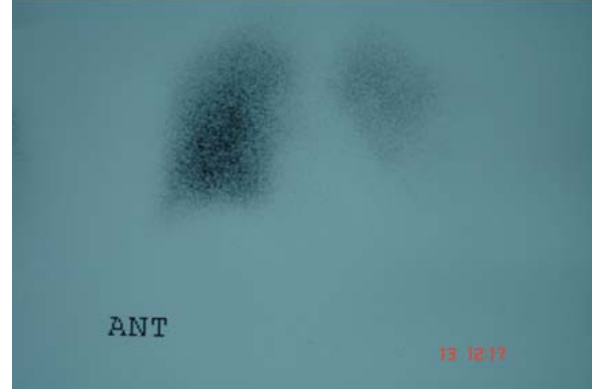
Resim 1. Sol hemitoraksda havalanma artışı gösteren PA akciğer grafisi



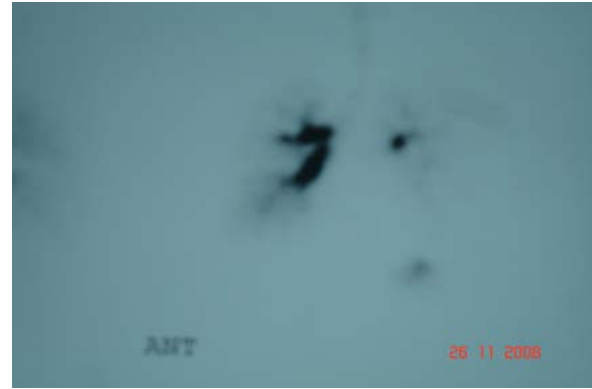Resim 2. Sol akciğerde havalanma artışı ve vaskülarizasyondaki azalmayı gösteren Toraks BT kesiti



Resim 3. Sağa göre sol pulmoner arter dallarında belirgin kalibrasyon azalmasını gösteren pulmoner MR anjiyografisi



Resim 4. Sağa göre belirgin azalmış sol akciğer perfüzyonunu gösteren perfüzyon sintigrafisi



Resim 5. Sağa göre belirgin azalmış sol akciğer ventilasyonunu gösteren ventilasyon sintigrafisi

Ventilasyon sintigrafisinde, sol akciğer alt lob bazalinde daha fazla olmak üzere inhalasyon volümü azalması gözlemlendi (Resim 5).

Hastanın akciğer grafisi bulguları ile öncelikle, Swyer-James (MacLeod) sendromu, ayırıcı tanılarında da akciğer malignitesi, pulmoner emboli düşünüldü. Akciğer malignitesi, fiberoptik broskopinin normal, bilgisayarlı toraks tomografisinde kitle olmaması ile, pulmoner emboli ise ventilasyon sintigrafisinde inhalasyon volümünde azalma olması ve pulmoner MR anjiyografisi bulguları ile ekarte edildi.

Swyer-James (MacLeod) sendromu teşhisi konulan hastaya mevcut şikayetlerine yönelik olarak antibiyotik tedavisi başlandı. Daha sonra semptomları düzelen hasta her yıl ekim kışım aylarında viral influenza aşısı, beş yılda bir pnömokok aşısı yaptırmayı ve poliklinik kontrolü önerileri ile taburcu edildi.

TARTIŞMA

Swyer-James (MacLeod) sendromu ya da unilateral hiperlüsent akciğer, çocukluk çağında geçirilen bronşiolitin, özellikle de bebeklik döneminde ortaya

Swyer-James (MacLeod) Sendromu: Bir Olgu Nedeniyle

çıkan adenovirüs enfeksiyonlarının uzun dönem komplikasyonudur.³ Bu sendromun oluşumunda etyolojik ajan olarak kızamık virüsü, mycoplasma pneumoniae, bordetella pertusis veya mycobacterium tuberculosis'inde rol oynadığı düşünülmektedir. Ayrıca yabancı cisim aspirasyonu, ilaç kullanımı, toksik gaz inhalasyonu ve transplantasyon sonrasında daha az sıklıkla da olsa ortaya çıkabilmektedir.⁴ İlk defa 1953'de Swyer ve James tarafından tanımlanmıştır.⁵ 1 yıl sonra MacLeod tarafından 9 vaka bildirilmiştir.⁶ Bu sendrom nadir görülmekle birlikte, 17450 akciğer grafisini kapsayan bir taramada %0.01 oranında saptanmıştır.¹⁻⁷ Bizim olgumuz da kliniğimizde son 5 yıl içerisinde tespit edilen ikinci Swyer-James (MacLeod) sendromu vakasıdır.⁷ Etkilenen çocuklar genellikle asemptomatik olmakla birlikte, sıklıkla tekrarlayan pulmoner enfeksiyonların olması durumunda bronşektazi gelişebilir. Efor dispnesi, hemoptizi ve kronik produktif öksürük en önemli semptomlardır.³ Bizim olgumuzun çocukluğundan beri efor dispnesi, 12-13 yıldır kuru vasıfta öksürük şikayeti mevcuttu.

Fizyopatolojisinde terminal ve respiratuar bronşiyollerin hangi nedene bağlı olursa olsun harap olması ve alveollerin norma gelişimini tamamlayamaması ve buna sekonder olarak aynı taraf akciğer vasküler dolaşımının azalması yer alır.⁸ Hekali ve ark. tek taraflı saydam akciğer tespit edilen 40 erişkin hastayı analiz etmiş ve 18 hastada Swyer-James (MacLeod) sendromu (%45), 8 hastada lokalize amfizem (%20), 4 hastada hipoplastik pulmoner arter hastalığı (%10) ve azalan sıklıkla bronş kanseri, radyoterapi sekeli ve bronş içi benign neoplazm tanılarını koymuşlar.⁹ Bizim olgumuzun özgeçmişinde radyoterapi öyküsü yoktu. Maligniteyi ekarte etmek için fiberoptik bronkoskopi yapıldı. Bronkoskopisi doğal olarak değerlendirilirken, Swyer-James (MacLeod) sendromu tanısı ventilasyon/perfüzyon sintigrafileri ve pulmoner MR anjiyografi ile desteklendi.

PA akciğer grafisinde saydamlık artışı yanı sıra hiler ve pulmoner vasküler gölgelenmede azalma da görülebilir.¹⁻⁷ Etkilenen taraf akciğerin gelişiminin geri kalmasına bağlı olarak akciğer volümü azalmış olabileceği gibi bazen de normal bulunabilir.³ Bizim olgumuzun akciğer grafisi ve bilgisayarlı toraks tomografisinde etkilenen ve normal akciğer volümleri arasında bir farklılık görülmedi. Bilgisayarlı toraks tomografisi, bronşektazinin tanı ve yaygınlığının tespiti, hava hapsinin gösterilmesi, pulmoner arter sisteminin değerlendirilmesi, kitle, atelettazi ve kavite lezyonlarının ayrımında faydalıdır.⁸ Olgumuzun bilgisayarlı toraks tomografisinde bronşektazi tespit edilmezken, sol alt pulmoner vasküler yapılar da azalma, bronşu tıkayarak lokal havalanma artışına yol açabilecek herhangi bir lezyon da izlenmedi. Bizim olgumuza bezer şekilde bu tip olgularda ventilasyon-perfüzyon sintigrafisinde

etkilenen tarafta belirgin perfüzyon azalması ile birlikte, pulmoner emboli ve pulmoner hipoplazi gibi vasküler defektlerden farklı olarak ventilasyon defekti de saptanır.¹ Olgumuzun pulmoner MR anjiyografisinde pulmoner arter dallarının küçük, sayıca az ve çaplarının dar olduğu izlendi.¹⁰ Swyer-James (MacLeod) sendromlu olguların solunum fonksiyon testlerinde hafif-orta derecede obstruktif tipte solunum fonksiyon bozukluğu görülebileceği bildirilmiştir.¹ Bizim olgumuzda da hafif derecede obstruktif solunum fonksiyon bozukluğu tespit edildi.

Swyer-James (MacLeod) sendromlu olguların prognozları genellikle iyidir. Genel anlamda tedavisi enfeksiyon dönemlerinde enfeksiyonların kontrol altına alınması şeklindedir. Antibiyotik tedavisi ile kontrol altına alınamayan nadir bronşektazilerde cerrahi tedavi gerekebilir.¹

Sonuç olarak, radyolojik olarak akciğerlerinde tek taraflı saydamlık artışı tespit edilen hastalarda nadir görülen bir hastalık olan Swyer-James (MacLeod) sendromunun da akla gelmesi ve hastaların bu yönde de irdelenmesi gerektiği düşüncesindeyiz.

KAYNAKLAR

1. Piquette CA, Rennard SI, Snider GL. Chronic bronchitis and emphysema. In Murray JF, Nadel JA. Textbook of Respiratory Medicine. Philadelphia, WB Saunders Company; 2000;1187-245.
2. Konietzko N. Clinical features of chronic obstructive pulmonary disease. In Gibson GJ, Geddes DM, Costabel U, Sterk PJ, Corrin B. Respiratory Medicine. London, Saunders; 2003;1171-83.
3. King TE. Bronchiolitis. In: Fishman. Fishman's pulmonary disease and disorders. 3rd ed. New York, McGraw-Hill; 1998; 824-47.
4. Moore ADA, Godwin JD, Dietrich PA, Verschekalen JA, Hendersonn WJ. Swyer-James syndrome. CT findings in eight patients. AJR;1992; 158:1211-1215. Swyer PR, James GCW. A case of unilateral pulmonary emphysema. Thorax 1953;8:133-6.
5. Macleod WM. Abnormal transradiancy of one lung. Thorax 1954; 9: 147-53.
6. Gunen H, Kuzkın Ö, Hacıevliyagil SS, Kotuk M. Tek taraflı saydam akciğer sendromu- Swyer James (MacLeod) sendromu (bir olgu nedeniyle). Solunum 2003;5: 37-40.
7. Bonmati LM, Perales FR, Catala F, Mata JM, Calonge E. CT findings in Swyer-James syndrome. Radiology 1989. 172:477-80.
8. Hekali P, Halttunen P, Korhola O, Korppi-Tommola T. Chronic unilateral hyperlucent lung. A consecutive series of 40 patients. ROFO Fortschr Geb Rontgenstr Nuklear Med 1982; 136: 41-8.
9. Benzarti M, Jerray M, Mezghemi S, et al. Unilateral hiperlucent lung. Radiology 1998; 206(1): 95-101.

Yazışma Adresi: Gazi GÜLBAŞ
İnönü Üniversitesi Tıp Fakültesi
Göğüs Hastalıkları AD
44069 MALATYA
Tlf:0422 341 06 60/3804
0542 220 44 49
Fax:0422 341 10 00
e-mail: gazigulbas@yahoo.com

