



## İntrakranyal Yer Kaplayan Lezyonlu Epileptik Olgularda Postoperatif Değerlendirme

Sibel Canbaz Kabay\*, Handan Özışık Karaman\*\*, Oğuz Erdiñç\*\*\*, Ramazan Durmaz\*\*\*\*

\*Dumlupınar Üniversitesi Tıp Fakültesi, Nöroloji AD Kütahya Kütahya

\*\*Onsekiz Mart Üniversitesi Tıp Fakültesi, Nöroloji AD Çanakkale

\*\*\*Osmangazi Üniversitesi Tıp Fakültesi, Nöroloji AD Eskişehir

\*\*\*\*Osmangazi Üniversitesi Tıp Fakültesi, Beyin Cerrahi AD Eskişehir

Beyin tümörlü hastaların %30-50 sinde jeneralize, parsiyel veya parsiyel başlayıp jeneralize olannöbetlere rastlanır. Parsiyel nöbetler tümör yerinin belirlenmesinde yardımcıdır. Yer kaplayan lezyonu (YKL) olan hastalarda lezyonun eksizyonu sonrasında da nöbetler devam edebilir. Burada intrakranyal tümoral lezyonu olan hastaların operasyon sonrası izlemleri değerlendirilmiştir

Yaşları 18-70 arasında değişen intrakranyal yer kaplayan lezyon nedeni ile opere olan 3'ü erkek toplam 6 hasta mevcuttu. Bunlardan hipofiz adenomu tanısı alan 1 erkek hasta dışında hepsinin preoperatif dönemde epileptik nöbet öyküsü vardı. Diğer 5 hastada nöbet başlangıcı ve operasyon arası süre 1 ay ila 5 yıl idi. Preoperatif nöbet özellikleri fokal motor nöbet, kötü koku ile karakterize basit parsiyel nöbet ve sekonder jeneralize nöbetler şeklinde idi. Post operatif tanı 2 hastada menenjiom, 1 astrositom, 1 oligodendrogliom, 1 glial tm ve 1 hipofiz adenomu idi. Post operatif dönemde hiçbir hasta da nörolojik defisit oluşmadı. Post operatif izlem süresi 6 ay ila 9 yıl idi. Astrositom, Oligodendrogliom, Menenjiom ve Hipofiz adenomu tanısı alan 4 hasta 1 ila 4 yıl arayla ikinci kez opere edilmişti. Glial tümör tanısı alan 50 yaşındaki bayan hastada post operatif dönemde nöbetler azalmakla beraber karakteristiği değişti. Post operatif en uzun nöbetsizlik süresi 6 yıl idi. Post operatif en erken nöbet, menenjioma tanısı alan 1 hastada, yoğun bakımda fokal motor nöbet şeklinde idi. Bu hastanın pre ve post operatif dönemde nöbet sıklığında değişiklik olmadı. Parasagittal oligodendrogliom nedeni ile opere olan 18 yaşındaki bayan hasta da post operatif dönemde nöbet sıklığında artış gözlemlendi. 2 hastada antiepileptik tedavimonoterapi, 4 hastada politerapi şeklinde devam ediyordu. İntrakranyal tümoral lezyonu olan epileptik hastalarda post operatif nöbet seyri lezyonun yeri, büyüklüğü, patolojik tanısı, geçirilen operasyon ile ilişkilidir. Bu hastalardan ikinci kez opere olanların nöbet kontrolünün daha güç olduğu dikkat çekicidir.

**Anahtar Kelimeler:** Epilepsi, İntrakranyal Yer Kaplayan Lezyonlar, Post Operatif Dönem, Antikonvülzan Tedavi

### Evaluation of the Epileptic Cases with Intracranial Space Occupying Lesion During Post Operative Period

Of the patients with cranial tumour 30 to 50% have generalised, partial or secondary generalised seizures. Partial seizures let us to estimate the tumour localisation. In patients with space occupying lesion seizures may continue after the excision of the tumour. We evaluated the post operative period of the patients who had intracranial tumour.

There were 6 patients ( 3 male) whom were operated for their intracranial space occupying lesions between 18-70 ages. All had epileptic seizures preoperatively except one patient with hypophys adenoma. Of these, the duration with seizure onset between operation were minimum one month and maximum five years. Focal motor seizures, partial and secondary generalised seizures were seen preoperatively. Post operative diagnoses were menenjioma,<sup>2</sup> astrositoma,<sup>1</sup> oligodendroglioma<sup>1</sup>, glial tumour<sup>1</sup> and hypophys adenoma<sup>1</sup>. Neurologic deficit were not seen any of the patients post operatively. The follow up period after operation were minimum 6 months and maximum 9 years. Four patients were operated for the second time who had the diagnosis of menenjioma, astrositoma, oligodendroglioma, and hypophys adenoma. Seizure characteristics were changed and the seizure frequency were decreased of the patient who had glial tumour after post operative period. Maximum seizure free period were 6 years. The menenjioma patient had her seizures early in time in intensive care unit as focal motor seizures and no decrease were seen in seizure frequency during the post operative follow up. In parasagittal oligodendroglioma patient seizure frequency were increased post operatively. Four patients had poly therapy. Post operative seizure course is associated with the tumour localisation, size, pathologic diagnosis, and second or more operation. Of these patients it is conspicuous that the seizure control is more difficult who were operated for the second or more times.

**Key Words:** epilepsy, intracranial space occupying lesions, post operative status, anticonvulsant treatments

Beyin tümörlü hastalarda epilepsi insidansı, tümörün tipine göre değişmekle birlikte, %30 dur.<sup>1</sup> Beyin

tümörlü epileptik hastaların %30-50 sinde nöbetler ilk klinik bulgu iken, %10-30 unda hastalığın ileri evrelerinde yada post operatif dönemde ortaya çıkar.<sup>2</sup>

**Başvuru Tarihi: 30.12.2008, Kabul Tarihi: 21.08.2009**

Beyin tümörlü hastalarda epileptik nöbetlerin kontrol altına alınması tedavinin önemli bir kısmını oluşturur. İyi kontrol edilmiş beyin tümörlü hastalarda, epileptik nöbetlerin eklenmesi, beyin tümörü dışında morbiditeyi olumsuz yönde etkiler. Beyin tümörlü hastalarda epileptik nöbetler lezyonun lokalizasyonuna göre değişmekle birlikte sekonder jeneralize olan yada olmayan parsiyel ve kompleks nöbetler şeklindedir.<sup>3</sup> İntrakraniyal yer kaplayan lezyonu (YKL) olan hastalarda lezyonun eksizyonu sonrasında da nöbetler devam edebilir. Bu çalışmada intrakraniyal tümöral lezyonu olan hastaların operasyon sonrası izlenimliteratur bilgileri eşliğinde değerlendirilmiştir.

#### OLGU 1

Elli yaşında bayan hasta; beş yıl önce başlayan, öncesinde yanık lastik kokusu hissetme, ardından oral ve el otomatizmalarının olduğu kompleks parsiyel nöbetler ve baş ağrısı ile başvurdu. Sadece 3 kez uykuda gelen jeneralize tonik klonik nöbetleri (JTKN) mevcut hastada kranyal Manyetik Rezonans (MR) görüntülemesinde sol temporal insüler glial tümör ile uyumlu lezyon mevcuttu. EEG'de sol frontotemporal fokal yavaşlama saptanan hastaya subtotal kitle rezeksiyonu yapıldı, post operatif iki ay nöbetsiz dönem ardından farklı tipte birkaç saniye süreli donup kalma şeklinde 2-3 günde bir olan, bazen aynı gün içerisinde 3-4 kez tekrarlayan nöbetleri başladı. Fenitoin 300mg/gün ve Okskarbazepin 600mg/gün alan hastada Okskarbazepin 1200mg/güne yükseltildikten sonra nöbetler kontrol altına alındı. Hastada 2 yıllık takip süresince nöbet gözlenmedi.

#### OLGU 2

Yetmiş yaşında bayan hasta; üç yıl önce sol frontal menenjiom nedeni ile opere olmuştu, Operasyondan 1 ay önce başlayan ve 2 kez olan sekonder JTKN öyküsü mevcuttu.

MR görüntüleme ile lezyonu saptanan hastaya cerrahi eksizyon yapılmıştı. Cerrahi sonrası 2 yıl nöbetsiz dönem ardından sağ adversif başlayan bir JTKN gözlemlendi, post operatif dönemde fenitoin başlanmış ve halen kullanmakta olan hastanın ilaç kan düzeyinin alt sınıra yakın olması nedeni ile fenitoin ilaç dozu 300mg/gün e çıkıldı. Hastada son 1 yıl içerisinde nöbet gözlenmedi.

#### OLGU 3

Kırkdokuz yaşında erkek hasta; 2003 yılında sağ frontotemporal astrositom tanısı ile opere olduktan 4 yıl sonra, nüks nedeni ile ikinci kez opere olmuştu. Post operatif erken dönemde (birinci hafta) bilinç açık halde sol vücut yarısında kasılma ile karakterize fokal motor

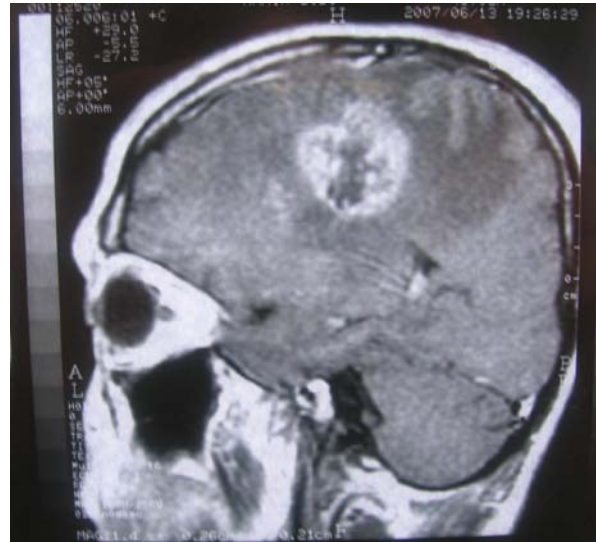
nöbetleri başlamıştı. Post operatif dönemde antiepileptik ilaç olarak fenitoin başlanmış olan hastaya, ikinci operasyondan sonra kranyal radyoterapi uygulanmıştı, etkin dozda antiepileptik tedaviye rağmen nöbetlerinin sıklığı (ayda 1-2) gözlemlendi. İnteriktal EEG de sağ frontosentral hafif bioelektrik aksama hali mevcuttu. Tedaviye levitirasetam (3000mg/gün) eklenen hastanın nöbetleri seyrelemle birlikte son 6 ay içerisinde 3 fokal motor nöbeti gözlemlendi.

#### OLGU 4

Onsekiz yaşında bayan hastada ilk kez oniki yaşında uykuda başlayan jeneralize tonik klonik nöbet öyküsü mevcuttu. Yapılan kranyal görüntülemelerde parasagittal oligodendrogliom tespit edilmiş ve preoperatif dönemde valproik asit (VPA) başlanan hastaya nöbetlerin başlangıcının birinci ayında cerrahi olarak kitle eksizyonu yapılmıştı. Operasyon sonrası dönemde nöbetleri 2-3 ayda bir devam eden hasta, 4 yıl sonra tümöral lezyonun nüksü nedeni ile ikinci kez operasyona alınmış ve kranyal radyoterapi uygulanmıştı. Sonrasında nöbetleri sıklaşan ve nöbetlerin karakteri değişen hastada, başın sola dönmesi ve ağlar gibi çılgın atma ile seyreden nöbetler ayda 5-6 sıklıkla devam etmekte idi, 1500mg/gün VPA kullanan hastanın ilaç kan düzeyinin üst sınıra yakın olması nedeni ile tedaviye 2000mg/günlevitirasetam eklendi. Nöbetlerin sıklığı ayda 2-3 e gerileyen hasta hala takiptedir.

#### OLGU 5

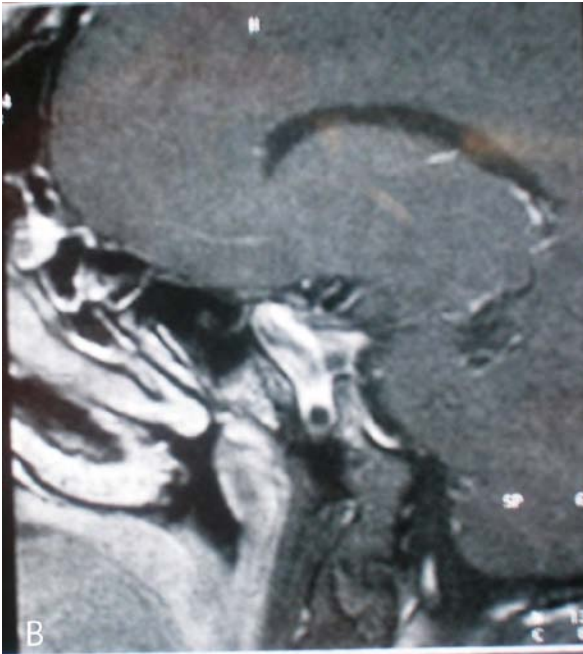
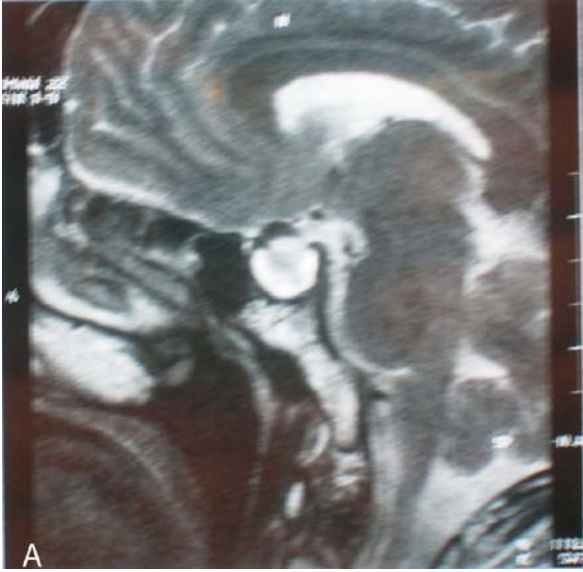Kırkyedi yaşında erkek hasta; ilk kez otuzyed yaşında başlayan sol ayakta atmalar ile karakterize fokal motor nöbetleri ayda 2-3 sıklıkla devam etmekte iken, MR



Şekil 1. Kırkdokuz yaşında erkek hastada preoperative MR görüntülemesinde sağ frontotemporal yer kaplayan kitle. Patolojik tanı; astrositom

## İntrakraniyal Yer Kaplayan Lezyonlu Epileptik Olgularda Postoperatif Değerlendirme

görüntüleme sağ frontoparietal menenjiom tespit edilen hastaya nöbet başlangıcının 6. ayında kitle rezeksiyonu operasyonu uygulandı. Post operatif erken dönemde beyin cerrahi yoğun bakımda operasyon öncesinden farklı olarak sekonder JTKN de gözlemlendi, post operatif fenitoin başlanan hastanın 300mg/gün ile tedavisine devam edildi. Post operatif 2. ayda etkin ilaç kan düzeyine rağmen (19µg/ml) sık nöbet ile başvuran hastaya fenobarbital 100mg/gün eklenmesi ardından nöbetler ayda bir ile üç ayda bire geriledi. 1 yıl sonra nöks tespit edilen ve tekrar opere edilen hastada grade 2 tümör tespit edildi. İkinci operasyonun ardından jeneralize nöbetleri ayda ortalama 2-3 sıklıkla gözlenen hastanın ikili antiepileptik tedavisine topiramate 175



**Şekil 2** a ve b. Hipofiz makroadenomu nedeniyle opere olan 46 y erkek hastada post operatif MR görüntüleme.

mg/gün eklenmesiyle nöbetleri 2 ayda bire geriledi.

### OLGU 6

Kırkaltı yaşında erkek hasta akromegali ve hipofiz makroadenomu tanısı ile 32 ve 36 yaşında iki kez kitle rezeksiyonu amacı ile opere olmuştu. Post operatif dönemde beyin cerrahi kliniğinde fenitoin 200mg/gün ile profilaktik tedaviye başlanmış olan hastanın ilk nöbeti ikinci operasyondan 6 yıl sonra gözlemlendi. Nöbet öyküsü tam alınamayan hastada tarif edilen nöbet şekli SJTK nöbetler şeklinde idi. Fenitoin dozu 300mg/güne çıkılan hastanın 3 ayda bir nöbetleri devam etmekte iken karaciğer enzimlerinde yaklaşık üç kat yükselme nedeni ile fenitoin tedricen azaltılarak levetirasetam (LEV) eklendi ve fenitoin kesildi. Levetirasetam 2000mg/gün almakta iken ayda 1 nöbet tekrarı olan hasta da LEV dozunun 3000mg/gün e çıkılması ile nöbet kontrolü sağlandı ve hastada 1 yıldır nöbet gözlenmedi.

### TARTIŞMA

Epilepsili hastalarda beyin tümörü saptanma olasılığı %4'tür, beyin tümürlü hastalarda ise tümörün tipine göre değişimle birlikte epilepsi sıklığı %30'dur. Epileptik nöbetleri olan beyin tümürlü hastaların %30-50'sinde epileptik nöbet ilk klinik bulgu iken, %10-30 'unda hastalığın ileri evrelerinde ortaya çıkar.<sup>4,5,6,7</sup> Yavaş büyüyen ve görece daha iyi prognoza sahip tümörlerin özellikle de düşük grade gliomaların epileptojenik özelliklerinin fazla olduğu bilinmektedir. Bu hastalarda nöbet sıklığının fazla olması, yüksek grade tümürlü hastalarla kıyaslandığında yaşam süresinin daha uzun olması ve epileptogenez için uzun süre geçmesi ile açıklanabilir.<sup>4,9,10,11</sup> Chang ve ark. düşük grade gliomalarda yaptıkları bir çalışmada operasyon öncesi hastaların %49'unda nöbetlerin tedaviye dirençli olduğu, post operatif dönemde ise 12 aylık izlemde %67 sinde tam nöbet kontrolü sağlanırken, %9 unda düzelme olmadığı yada nöbetlerde kötüleşme görüldüğü bildirilmiştir.<sup>10</sup> Menenjiom hastalarının %25' inde postoperatif dönemde epileptik nöbetler başlayabilir.<sup>11</sup> Metastazlarda nöbet görülme insidansı %20-35 arasındadır.<sup>4</sup> Tümör cinsinden bağımsız olarak ilk bulguları epileptik nöbet olan beyin tümürlü hastalarda, antiepileptik tedaviye rağmen tekrarlayıcı nöbet riski yüksektir.<sup>2</sup> Olgularımızın 4'ünde ilk hastalık semptomu nöbettir. Bu hastalardan menenjiom ve oligodendrogliom tanısı alan iki hastada henüz iyi nöbet kontrolü sağlanamamıştır. Öncesinde nöbet öyküsü olmamakla birlikte post operatif erken dönemde nöbetleri başlayan ve astrositom tanısı ile izlenen bir olguda da nöbetler kontrol altında değildir.

Bir olgudaki hipofiz makroadenomu dışında tümör lokalizasyonları kortikal yerleşimli frontal, temporal ve parietal tümörlerdir. Tümör lokalizasyonu epilepsi



riskini etkiler. Epilepsi gelişiminde potansiyel risk faktörleri kortikal tümörlerdir. Frontal, temporal ve paryetal yerleşimli tümörler oksipital lob yerleşimli tümörlerden daha fazla nöbet oluşumuna neden olurlar. İnfratentoryel ve sellar tümörler serebral hemisferlere yayılmadığı sürece nadiren nöbetlere sebep olurlar. Hipofiz makroadenomu bulunan hastamızda da extra sellar yayılım mevcuttur. Beyin tümörlü hastalarda epileptogenezin muhtemelen multifaktöryel olduğu, değişik tümör tipleri tarafından oluşturulabileceği ve tümör hücre membranlarındaki değişikliklerin aksiyon potansiyelleri üreterek nöronal eksitabiliteyi etkileyebileceği düşünülmektedir.<sup>13-15</sup> Genç yaş ve uzun hastalık süresi sekonder epileptogenez riskini artırır. Bu nedenle primer epileptik lezyonun erken tedavisi, sekonder epileptogenez riskini azaltarak, farklı bir odak gelişimini önlemek için gerekli olabilir.<sup>16</sup>

Beyin tümörünün cerrahi tedavisi yapılan hastalarda antiepileptik tedavi profilaksisi önerilmekle birlikte fikir ayrılıkları mevcuttur ve cerrahi öncesi ve sonrası antiepileptik ihtiyacı halen tartışmalıdır.<sup>17-19</sup> Hastalarda ilerleyen dönemlerde tümörün tipi, lokalizasyonu, hastanın yaşı ve önceki kanser tedavisine bağlı olarak %20-45 oranında epileptik nöbet gelişme olasılığı mevcuttur.<sup>2</sup> Randomize çalışmalarda intraserebral metastaz ve primer supratentoryel beyin tümörlerinde profilaktik fenitoin kullanımının etkinliği gösterilememiştir.<sup>20</sup> Nöbetleri olmayan beyin tümörlü hastalarda yapılmış 2 meta analizde antiepileptik ilaçların profilakside etkili olduğu gösterilememiştir.<sup>2,12</sup> Amerikan Nöroloji Akademisi Kalite Standartları alt komitesi tarafından yayınlanan fikir birliği raporunda beyin tümörlü hastalarda profilaktik amaçla rutin olarak antiepileptik ilaçların kullanılmaması ve eğer hasta hiç nöbet geçirmemişse bu ilaçların cerrahiden sonraki ilk haftada kesilmesi önerilmektedir.<sup>2</sup>

Wick ve arkadaşları düşük grade gliomalarda % 90 oranında, yüksek grade tümörlü hastalarda %60 oranında nöbet görüldüğünü bildirmişlerdir.<sup>19</sup> Bu hastalardan karbamazepin alanların %70'inde, fenitoin alanların %51'inde ve valproik asit alanların %44'ünde rekürren nöbetler olduğu bildirilmiş ve beyin tümörlü hastalarda valproik asitin ilk tercih edilmesi gerektiği belirtilmiştir. Ülkemizde post operatif dönemde yaygın kullanım alışkanlığı olan fenitoin profilaksisi, olgularımızda da dikkati çekmektedir, fakat son yıllarda yapılan çalışmalarda ilk tercih olarak yeni jenerasyon antiepileptiklerin seçilmesi gündemdedir.

Wagner ve arkadaşları dirençli nöbetleri olan hastalarda antiepileptik tedaviye levetirasetam ekleyerek hastaların %65'inde nöbet sıklığında azalma sağlamışlar ve hastaların önemli bir bölümünde sonradan levetirasetam (LEV) monoterapisi ile tedaviye devam ettiklerini bildirmişlerdir.<sup>21</sup> Olgularımızdan üçüne LEV ek tedavisi başlandı, 2 hastada nöbetler önemli oranda

azalırken, LEV monoterapisine geçilen bir hastada tam nöbet kontrolü sağlandı.

Parsiyel epilepsilerin tedavisinde karbamazepin tek başına en etkili antiepileptiklerden biri olmasına rağmen, kanser hastalarında enzim indükleyicisi olması nedeniyle sakıncaları mevcuttur. Bu nedenle uygun kemoterapötik ajanın etkinliğini kısıtlayabilir.<sup>22</sup> Beyin tümörlerinde valproik asitin, okskarbazepinin kullanımı ve etkinliğine dair çalışmalar mevcuttur.<sup>23</sup> Topiramatomonoterapide tercih edilebilir, fakat diğer yeni entiepileptik ilaçlarla kıyaslandığında daha az tolere edilebilir. İlk tercih ilaçlar yetersiz ise LEV veya gabapentin eklenebilir. Levetirasetam gabapentine kıyasla daha etkili bulunduğu için önce tercih edilmektedir. Yapılan bazı çalışmalarda levetirasetamın valproik asit ile kombinasyonu beyin tümörlü hastalarda etkin nöbet kontrolü sağlamıştır.<sup>2,17,21</sup>

Tümör büyümesini kontrol altına almaya yarayan mümkün ise geniş tümör rezeksiyonu, radyoterapi ve kemoterapi gibi tedavi yöntemleri sadece nöbetlerin seyriyi etkilemekle kalmaz, ayrıca kullanılan antiepileptiklerin metabolizmasını da etkileyebilir. Dirençli epilepsisi olan hastaların %70-90'ında epileptojen bölgenin total eksizeyonu sonrasında tam nöbetsizlik ya da nöbet sıklığında önemli derecede azalma saptanmıştır.<sup>24</sup> Raja B. Khan ve ark. nın beyin tümörlü çocuklarda retrospektif olarak yaptıkları bir çalışmada, %39 hastada 6 ila 8 hafta sonra antiepileptik tedavi sonlandırılmış, bunlardan sadece %17 sinde nöbet rekürrensi ortaya çıkmıştır. Nöbet rekürrensi riskini arttıran faktörler arasında iki veya daha fazla operasyon, tüm beyin radyoterapisi, genç yaşta tümör tanısı alma, ve ventriküloperitoneal şant uygulaması sayılabilir.<sup>23</sup> Beyin tümörlü çocuklarda yapılan bazı çalışmalarda hastaların yarısında rekürrens ilaç kesildikten sonraki ilk 6 ayda olduğu, 5 yıl içerisinde %27 olasılıkla rekürrens riskinin bulunduğu bildirilmiştir.<sup>25</sup>

Post operatif dönemde olgularımızdan 4'ü nüks nedeni ile ikinci kez opere olmuştu, bu hastalardan hipofiz makroadenomu tanısı alan hastada nöbetler kontrol altında iken, menenjiom, oligodendrogliom ve astrositom tanısı alan hastalarda nöbetler seyrelmekte ancak devam etmektedir. Oligodendrogliom ve astrositom tanısı ile izlenen ve antiepileptik tedaviye dirençli hastalar ikinci operasyondan sonra kranyal radyoterapiye alınmıştır. Kranyal radyoterapinin epilepsi üzerine olumlu pozitif etkileri gösterilmekle birlikte, bazen cerrahi ya da radyoterapi sonrası ödem, kanama veya radyasyon nekrozu gibi sekonder komplikasyonlara bağlı nöbet sıklığında artış olabilir.<sup>26</sup>

Elektrofizyolojik olarak interiktal fokal epileptiform deşarjlar veya yavaş dalga anomalilerinin nöbet

## İntrakranyal Yer Kaplayan Lezyonlu Epileptik Olgularda Postoperatif Değerlendirme

rekürrensi ile ilişkili olmadığı gösterilmiştir.<sup>27-28</sup> Hastalarımızın interiktal EEG lerinde fokal yavaşlama dışında patolojik bulguya rastlanmamıştır. İnfratentoryel yerleşimli tümörler lokalizasyonları itibarıyla beyin dokusuna verecekleri harabiyetin derecesinin düşük olmasından dolayı daha az epileptojen kabul edilirler.<sup>23</sup>

### SONUÇ

Beyin tümörlü hastalarda epileptik nöbetler sıklıkla ve epileptogenez muhtemelen çok faktörlüdür. Operasyon sonrası ilk haftadan sonra eğer hasta hiç nöbet geçirmiyor ise antiepileptik ilaçların kesilmesi yönünde bir fikir birliği vardır. Birden fazla operasyon geçiren beyin tümörlü epileptik hastaların tedaviye daha dirençli olduğu gözlenmiştir. Beyin tümörlü hastalarda ilk seçenek ilacın belirlenmesi antikanser ilaç etkileşimleri nedeni ile diğer semptomatik lokalizasyonla ilişkili epilepsi hastalarının tedavisinden farklıdır. Valproik asit, karbamazepin, okskarbazepin, lamotrigin ve topiramet ilk veya ikinci tercih antiepileptiklerdir, levitirasetam ise ek tedavide önerilmektedir. Spesifik antiepileptiklerin beyin tümörlü epileptik hastalarda etkinliğinin değerlendirilmesi için ileri çalışmalara gerek vardır.

### REFERANSLAR

1. Hauser WA, Annegers JF, Kurland LT. Incidence of epilepsy and unprovoked seizures in Rochester, Minnesota: 1935–1984. *Epilepsia* 1993; 34: 453–68.
2. Glantz MJ, Cole BF, Forsyth PA, et al. Practice parameter: anticonvulsant prophylaxis in patients with newly diagnosed brain tumors. Report of the Quality Standards Subcommittee of the American Academy of Neurology. *Neurology* 2000; 54: 1886–93.
3. Taphoorn MJ. Neurocognitive sequelae in the treatment of low-grade gliomas. *Semin Oncol* 2003; 30: 45–8.
4. Herman ST. Epilepsy after brain insult: targeting epileptogenesis. *Neurology* 2002; 59 (suppl 5): 21–6.
5. Wen PY, Marks PW. Medical management of patients with brain tumors. *Curr Opin Oncol* 2002; 14: 299–307.
6. Van Veelen ML, Avezaat CJ, Kros JM, van Putten W, Vecht C. Supratentorial low grade astrocytoma: prognostic factors, dedifferentiation, and the issue of early versus late surgery. *J Neurol Neurosurg Psychiatry* 1998; 64: 581–7.
7. Cascino GD. Epilepsy and brain tumors: implications for treatment. *Epilepsia* 1990; 31 (suppl 3): 37–44.
8. Pasquier B, Peoc'h M, Fabre-Bocquentin B, et al. Surgical pathology of drug-resistant partial epilepsy. A 10-year-experience with a series of 327 consecutive resections. *Epileptic Disord* 2002; 4: 99–119.
9. Moots PL, Maciunas RJ, Eisert DR, Parker RA, Laporte K, Abou-Khalil B. The course of seizure disorders in patients with malignant gliomas. *Arch Neurol* 1995; 52: 717–24.
10. Chang EF, Potts MB, Keles GE, Lamborn KR, Chang SM, Barbaro NM, Berger MS. Seizure characteristics and control

- following resection in 332 patients with low-grade gliomas. *J Neurosurg*, 2008 Feb;108(2):227-35.
11. Lieu AS, Howng SL. Intracranial meningiomas and epilepsy: incidence, prognosis and influencing factors. *Epilepsy Res* 2000; 38: 45–52.
12. Sirven JI, Wingerchuk DM, Drazkowski JF, Lyons MK, Zimmerman RS. Seizure prophylaxis in patients with brain tumors: a metaanalysis. *Mayo Clin Proc* 2004; 79: 1489–94.
13. Schaller B. Influences of brain tumor-associated pH changes and hypoxia on epileptogenesis. *Acta Neurol Scand* 2005; 111: 75–83.
14. Beaumont A, Whittle IR. The pathogenesis of tumour associated epilepsy. *Acta Neurochir (Wien)* 2000; 142: 1–15.
15. Aronica E, Yankaya B, Jansen GH, et al. Ionotropic and metabotropic glutamate receptor protein expression in glioneuronal tumours from patients with intractable epilepsy. *Neuropathol Appl Neurobiol* 2001; 27: 223–37.
16. Morrell F, Toledo-Morrell L. From mirror focus to secondary epileptogenesis in man: an historical review. *Adv Neurol* 1999; 81: 11–23.
17. Mahaley MS Jr, Dudka L. The role of anticonvulsant medications in the management of patients with anaplastic gliomas. *Surg Neurol* 1981; 16: 399–401.
18. Cohen N, Strauss G, Lew R, Silver D, Recht L. Should prophylactic anticonvulsants be administered to patients with newly-diagnosed cerebral metastases? A retrospective analysis. *J Clin Oncol* 1988; 6: 1621–4.
19. Wick W, Menn O, Meisner C, et al. Pharmacotherapy of epileptic seizures in glioma patients: who, when, why and how long? *Onkologie* 2005; 28: 391–6.
20. North JB, Penhall RK, Hanieh A, Frewin DB, Taylor WB. Phenytoin and postoperative epilepsy. A double-blind study. *J Neurosurg* 1983; 58: 672–7.
21. Wagner GL, Wilms EB, Van Donselaar CA, Vecht C. Levitiracetam: preliminary experience in patients with primary brain tumours. *Seizure* 2003; 12: 585–6.
22. Vecht CJ, Wagner GL, Wilms EB. Interactions between antiepileptic and chemotherapeutic drugs. *Lancet Neurol* 2003; 2: 404–9.
23. Khan and Onar A. Seizure Recurrence and Risk Factors after Antiepilepsy Drug Withdrawal in Children with Brain Tumors. *Epilepsia* 2006, 47(2):375–9.
24. Britton JW, Cascino GD, Sharbrough FW, Kelly PJ. Low-grade glial neoplasms and intractable partial epilepsy: efficacy of surgical treatment. *Epilepsia* 1994; 35: 1130–5.
25. Matricardi M, Brinciotti M, Bnedetti P. Outcome after discontinuation of antiepileptic drug therapy in children with epilepsy. *Epilepsia* 1989; 30:582-9.
26. Hildebrand J. Management of epileptic seizures. *Curr Opin Oncol* 2004; 16: 314–7.
27. Khan RB, Hunt DL, Boop FA, et al. Seizures in children with primary brain tumors: incidence and long-term outcome. *Epilepsy Res* 2005;64:85–91.
28. Zaatreh MM, Firlik KS, Spencer DD, et al. Epilepsy: characteristics and predictors of surgical outcome. *Neurology* 2003;61: 636-41.

**İletişim Adresi:** Dr. Sibel CANBAZ KABAY  
Kütahya Dumlupınar Üniversitesi Nöroloji AD  
Cep : 05333596364  
E-mail scanbazkabay@yahoo.com

