



Kompozit Serratus Anterior Flebiyle Klavikulanın Vaskülarize Rekonstruksiyonu

Bilge Türk Bilen*, Ali Gürlek*, Mehmet Çelik*, Ersoy Kekili**, Ayşe Ersöz*, Hakan Aydoğan*,
Serkan Aslan*

*İnönü Üniversitesi Tıp Fakültesi, Plastik ve Rekonstrüktif Cerrahi AD, Malatya

**İnönü Üniversitesi Tıp Fakültesi, Nükleer Tıp AD, Malatya

Klavikula defektlerinin rekonstrüksiyonunda, non-vaskülarize kemik grefti veya vasküler serbest kemikli flepler genelde tercih edilirler. Ateşli silahla yaralanma sonucu kliniğimize başvuran 25 yaşındaki kadın hastada yaklaşık 12 cm'lik sol klavikula defekti, 10x10 cm'lik cilt defekti ve brakial pleksus yaralanması mevcuttu. Brakial pleksus onarımı yapıldıktan sonra, yumuşak doku ve kemik defekti, pediküllü kompozit serratus anterior flebiyle rekonstrükte edildi. Böylece; serbest flep kullanımına gerek kalmadan, hızlı bir şekilde vaskülarize kemikle klavikula ve yumuşak doku rekonstrüksiyonunu gerçekleştik.

Anahtar Kelimeler: Klavikula, Vaskülarize, Kompozit Serratus Anterior Flebi

Reconstruction of Clavicle with Vascularized Composite Serratus Anterior Flap

In the reconstruction of clavicular defects, non-vascular bone grafts or vascularized free composite flaps are usually preferred.

In this report, a 25 year old woman was presented with a 12 cm bone defect in left clavicle, together with a skin defect of about 10x10 cm and left brachial plexus injury due to a gun-shot. After brachial plexus reconstruction, soft tissue and bone defect were reconstructed with pedicled composite serratus anterior flap.

By this method, we implemented the rapid reconstruction of the clavicle and the soft tissue by vascularized bone without using a free flap.

Key Words: Clavicle, Vascularized, Composite Serratus Anterior Flap

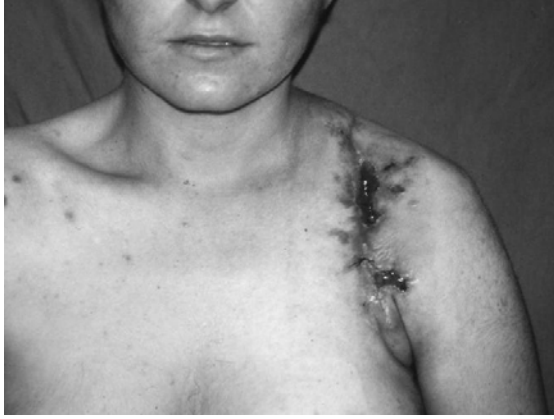Klavikula omuz eklemi stabilizasyonunda rol almakla birlikte, rekonstrüksiyonu her zaman zorunlu olmayabilir. Klavikulanın tamamen yokluğunda bile, kaslar hasar görmemişse, omuz fonksiyonları normal kalabilir. Rotator kaf kaslarının zayıflaması, stabil olmayan klavikula artığı fonksiyon kaybına neden olur. Bu durumda genelde rekonstrüksiyon seçeneği non-vaskülarize kemik grefti veya vaskülarize kemikli serbest fleplerdir.¹ Bizim vakamızda klavikula, kas ve cilt defekti, brakial pleksus yaralanması ile birlikteydi. Pediküllü kompozit serratus anterior flebi ile vaskülarize klavikula rekonstrüksiyonunu gerçekleştirdik.

OLGU SUNUMU

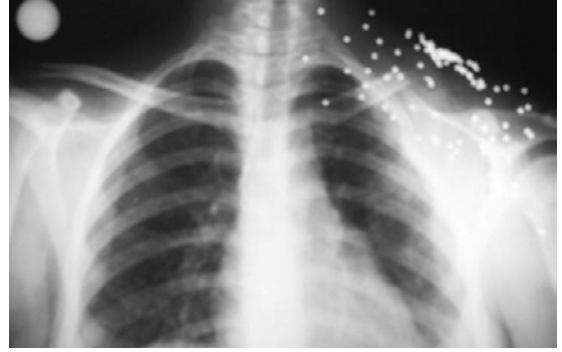
25 yaşında kadın hastada ateşli silahla yaralanma sonucu, sol klavikulada yaklaşık 12 cm'lik kemik defekti mevcuttu. Ayrıca yaklaşık 10x10 cm. boyutlarında cilt defekti ve brakial pleksus yaralanması mevcuttu. Başka klinikte brakial pleksus yaralanması onarıldıktan sonra defekt primer yaklaşılmış. Post-op 2. haftada hasta kliniğimize devralındı (Resim 1-2). Gerekli debridmanlar yapıldıktan sonra rekonstrüksiyon planlandı. Serratus anterior kasının 6-7 ve 8. kosta'dan orijin alan inferior slipleri üzerinde flep planlandı. Klavikula defekti boyutlarında 7. kosta flebe dahil edildi. Yaklaşık 10x10 cm'lik deri adası flebin üzerinde bırakıldı. Deri adasının anteriorundan insizyona başlandı. Latissimus dorsi kasının altında torakodorsal arterler görüldü. Torakodorsal arterin serratus dalı bulunarak flebin hareket arkını artırmak için diseksiyon aksiller arterlere kadar uzatıldı. 6., 7. ve 8. serratus anterior kas slipleri ve klavikula defekti boyutlarında 7. kosta segmenti intermusküler septadan ve diğer serratus anterior kas sliplerinden disekte edildi (Resim 3). Long torasik sinir korundu. Flep pediküllü olarak defekt alanına adapte edildi. Vaskülarize 7. kosta mini plak-vida ile klavikulanın proksimal parçasına tespit edildi. Distal uç omuz eklemine prolen sütür ile gevşek olarak tespit edildi. Operasyondan 1 hafta sonra, 550 MBq ^{99m}Tc-MDP (methylenediphosphonate) i.v. verilerek yapılan üç fazlı kemik

sintigrafisinde, vaskülerize kemik greftinin her iki ucunda daha fazla olmak üzere belirgin kanlanma ve osteoblastik aktivite artışı izlendi. Kemik sintigrafisi bulguları greftin kanlanmakta ve her iki uçtan kaynamakta olduğu ile uyumlu değerlendirildi (Resim 4). Cilt adasında postoperatif 2. günde dolaşım yetmezliği gerçekleşti. 5. günde cilt debride edildi. Kas viabilitesi yeterliydi. Kas üzerine deri grefti konuldu. Postoperatif geç dönemde hastanın kozmetik şikayetleri nedeniyle deri grefti eksize edilerek defekt transpozisyon flebi ile kapatıldı (Resim 5-7). Postoperatif 1. yılda pasif omuz hareketlerinde herhangi bir kısıtlılık gözlenmedi. Klavikula konturu estetik olarak normale yakındı.

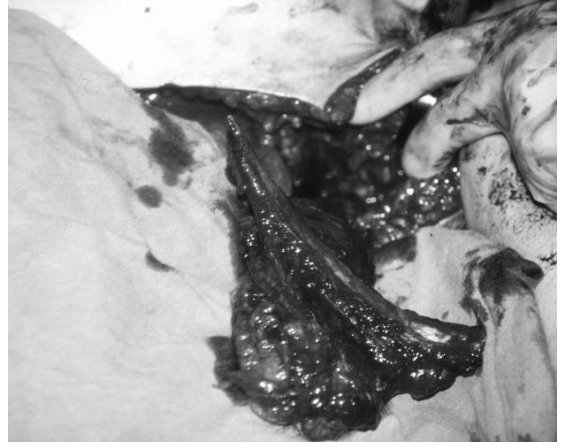Resim 1. Pre-op görünüm



Resim 2. Pre-op PA grafi

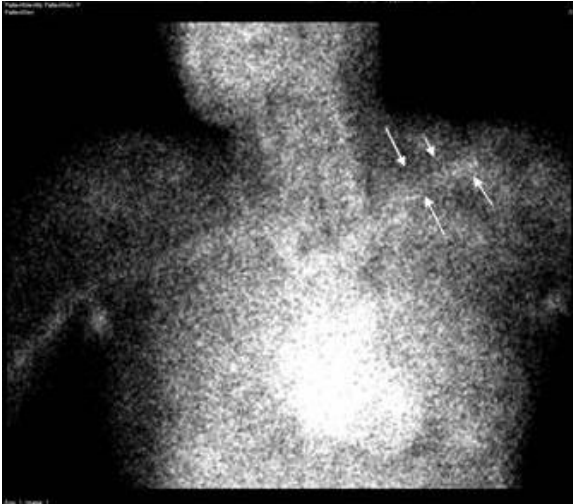

Resim 3. Flebin kostayla birlikte kaldırılışı

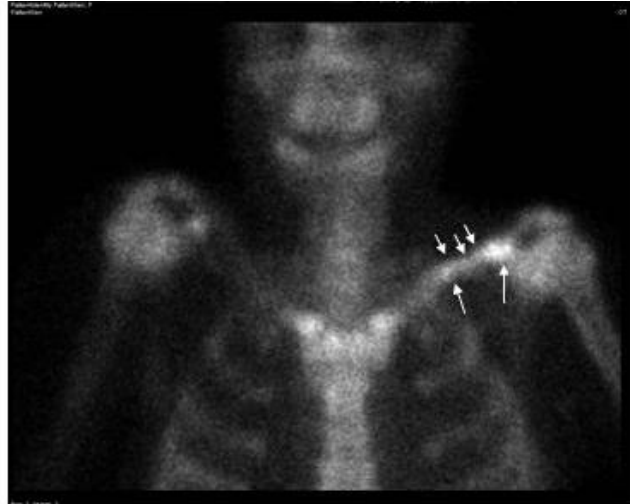

Resim 4. hastamızın kemik sintigrafisinde anterior kan havuzu (a) ve 4. saat statik (b) imajlarında sol klavikula vasküler kemik greftinde belirgin kanlanma ve osteoblastik aktivite artışı (oklar) izlenmektedir.

A

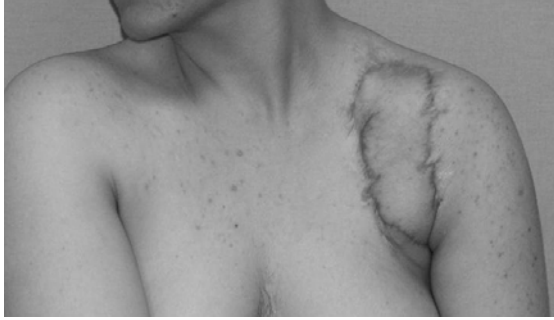

B

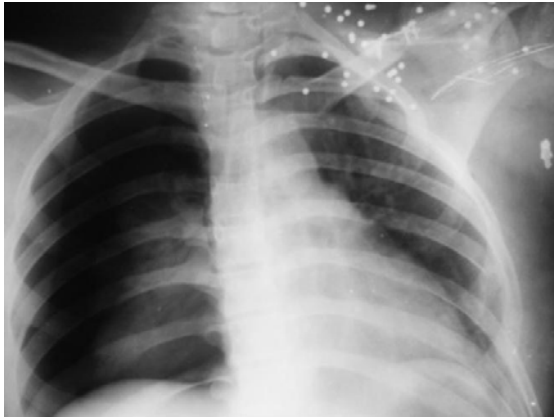


Kompozit Serratus Anterior Flebiyle Klavikulanın Vaskülarize Rekonstrüksiyonu

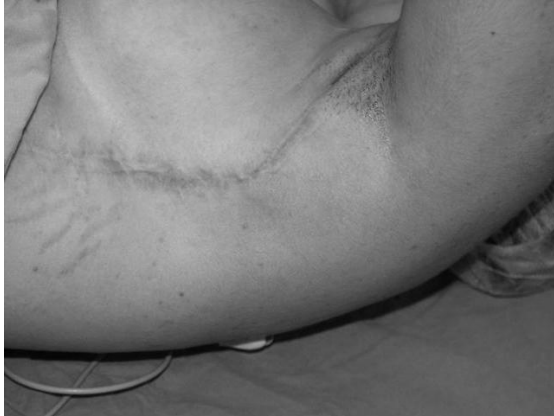Resim 5. Post-op görünüm



Resim 6. Post-op PA grafi



Resim 7. Donör alan



TARTIŞMA

Klavikula rekonstrüksiyonu her zaman zorunlu olmamakla birlikte, özellikle geniş yumuşak doku defektinin olduğu durumlarda hem omuz eklemine aktif ve pasif hareketlerini kazandırmak, hem de klavikular bölgenin estetik bütünlüğünü sağlamak için kemik ve yumuşak doku rekonstrüksiyonu gerekli olmaktadır.

Harii ve arkadaşları 1982'de latissimus dorsi ve serratus anterior kaslarının, kombine thorakodorsal sistem üzerinden kullanımı tanımladılar.² 1985'de Richards ve arkadaşları serratus anterior-kosta kompozit flebin, thorakodorsal arterin serratus dalı üzerinde kaldırıp pediküllü ve serbest olarak mandibula rekonstrüksiyonunda kullanımı tanımladılar.³ 1990'da Devaraj ve arkadaşları klavikulanın patolojik kırığından sonra klavikula rekonstrüksiyonunu latissimus dorsi ve kostayla birlikte serratus anterior flebiyle gerçekleştirdiler.⁴ 1996'da Guelinckx ve arkadaşları 7. kosta ile birlikte serratus anterior flebini bir hastada kırığa bağlı gelişen klavikula defektlerinin rekonstrüksiyonunda kullandılar.⁵ 1987'de Meals ve arkadaşları, klavikula defektini dirsek altı ampute parçadan kaldırdıkları serbest radius kompozit osteokütanöz fleple rekonstrükte ettiler.¹ Vaskülarize fibula transferi de üst ekstremité rekonstrüksiyonunda, özellikle geniş kemik defekti olan, etraf yumuşak dokunun iyi olmadığı ve non-vaskülerize kemik greftinin başarısız kalacağı durumlarda iyi bir tercihtir.⁶ Ancak serbest transfer gerektirir. Kompozit serratus anterior flebin, güvenilir vasküler anatomisi olması, pedikülünün uzun olması ve kemik vasküleritesinin güvenilir olması gibi avantajları vardır.⁷ Bizim vakamızda da görüldüğü gibi kosta kıvrımı, klavikulanın distal kıvrımına uymaktadır. Serratusun üzerindeki deri adasının viabilitesine bazı yazarlar şüpheyle bakmıştır.⁵ Bazı vakalarda deri adası aynı pedikül üzerinde latissimus dorsi flebi ile birlikte kaldırılabilir.^{8,9} Bizim vakamızda da cilt adasında dolaşım yetmezliği gelişti. Greftle veya fleple cilt defekti kapatılabilir. Kosta elevasyonu sırasında parietal plevra yaralanması sonucunda pnömotoraks veya hemotoraks oluşabilir. Bunu engellemek için subperiostal yaklaşım kullanılabilir.⁷ Long torasik sinir korunursa, flep donör alanda fonksiyonel defisit en aza indirilir. Non-vaskülerize kemik greftiyle rekonstrüksiyonu, etraf yumuşak doku defekti de olduğu için düşünmedik. Flep disseksiyonunun hızlı olması, minimal donör alan deformitesi bırakması¹⁰ ve mikrovasküler anastomoz gerektirmemesi nedenleriyle serbest fleplere üstünlükleri vardır. Sonuç olarak klavikula rekonstrüksiyonunun gerekli olduğu durumlarda pediküllü olarak kompozit serratus anterior flebiyle vaskülerize kemik rekonstrüksiyonu uygun bir seçimdir.

KAYNAKLAR

1. Meals RA, Lesavoy MA. Vascularized free radius transfer for clavicle reconstruction concurrent with below elbow amputation. J Hand Surg 1987;12A:673.
2. Harii K, Yamada A, Ishihara K, Miki Y, and Itoh, M. A free transfer of both latissimus dorsi and serratus anterior flaps with thoracodorsal vessel anastomoses. Plast Reconstr Surg, 1982;70:620.

Bilen ve ark

3. Richards MA, Poole MD and Godfrey, AM. The serratus anterior/rib composite flap in mandibular reconstruction. Br J Plast Surg 1985;38:466.
4. Devaraj VS, Kay SPJ and Batchelor AGG. Vascularised reconstruction of the clavicle. Br J Plast Surg 1990;43:625.
5. Guelinckx PJ, Sinsel NK. The 'eve' procedure: The transfer of vascularised seventh rib, fascia, cartilage, and serratus muscle to reconstruct difficult defects. Plast Reconstr Surg 1996;97:527.
6. Wood MB. Upper extremity reconstruction by vascularized bone transfers: Result and complications. J Hand Surg 1987;12A:422.
7. Chang DW, Miller MJ. A subperiosteal approach to harvesting the free serratus anterior and myo-osseous composite flap. Plast Reconstr Surg 2001;108:1300.
8. Penfold CN, Davies HT, Cole RP, Evans BTE and Hobby JAE. Combined latissimus-serratus anterior/rib composite free flap in mandibular reconstruction. Int J Oral Maxillofac Surg 1992;21:92.
9. Franceschi N, Yim KK, Lineaweaver WC, Siko PP, Alpert BS, Buncke GM and Buncke HJ. Eleven consecutive combined latissimus dorsi and serratus anterior free muscle flap transplantations. Ann Plast Surg 1991;27:121.
10. Serafin D, ed. Atlas of microsurgical composite tissue transplantation. WB Saunders Company, 1996:191

Yazışma Adresi:

Dr.Bilge Türk Bilen
İnönü Üniversitesi Tıp Fakültesi
Plastik ve Rekonstrüktif Cerrahi AD
44069 Malatya