

ARTROSKOPİK ÖN ÇAPRAZ BAĞ REKONSTRÜKSİYONLARIMIZIN RADYOLOJİK SONUÇLARI

Dr. Güntekin GÜNER *
Dr. Nurzat ELMALI *
Dr. Kadir ERTEM *
Dr. Ü. S. MÜEZZİNOĞLU **†

Ön çapraz bağ cerrahisinde hastanın ameliyat sonu durumunun değerlendirilmesinde, hastanın ifadelerine dayanan subjektif bulguların, dizin hareket genişliğini ve stabilitesini gösteren fizik muayene bulgularının, ameliyatlı dizin fizik gücünü gösteren testlerin yanında, kullanılan radyolojik tetkiklerin büyük önemi vardır. Bu çalışmamızda artroskopik yöntemle ön çapraz bağ rekonstrüksiyonu uygulanmış standart takip ve tedavi protokolü uyguladığımız 21 hastadan 16'sının radyolojik değerlendirmesinin klinik sonuçlarla ilişkisi tartışılmıştır. Hastalarımızın ortalama yaşı 25(27-38), ortalama takip süreleri 16(7-26) aydır. Femoral ve tibial tünellerin izometrik noktalara uygun olup olmadığını sıkışma bulunup bulunmadığını anlamak, patellanın cerrahi sonu durumunu değerlendirmek için her hastada; opere dizin ön/arka ve yan grafisini, opere dizin ekstansiyon ve zorlu fleksiyondaki yan grafisini, her iki dizin tanjansiyel patella grafilerini ve sağlam diz yan grafisini çektik. Klinik olarak %87'si yaralanma öncesi aktivite seviyesine ulaşan hastalarımızın radyolojik ölçümleri de bu değerle uyum göstermektedir. Operasyon sırasında greftin uygun izometride yerleştirilmemesi halinde hareket kısıtlılığı veya gevşeklik kaçınılmazdır. Bu nedenle ön çapraz bağ cerrahisi detaylı bir hazırlık ve doğru bir teknikle gerçekleştirilmelidir.

Anahtar kelimeler: Anterior cruciate ligament, yaralanma, rekonstrüksiyon, radyoloji.

* İnönü Üniversitesi Tıp Fakültesi
Ortopedi ve Travmatoloji AD
MALATYA
** Kocaeli Üniversitesi Tıp Fakültesi
Ortopedi ve Travmatoloji AD
KOCAELİ

The radiological results of our arthroscopic anterior cruciate ligament reconstruction

There are some important factors in the evaluation of the results of the anterior cruciate surgery such as subjective data based on the patient's claims, physical findings about the mobility and the stability of the knee joint and the tests measuring the strength of the operated knee. Besides these, radiological examinations have great importance. This study discusses the radiological evaluation of the 16 patients out of 21 treated with the standard protocol, and the correlation of the radiological findings with the clinical results. The average age of our patients was 25(27-38) years and the average follow up 16(7-26) months. In order to determine whether the femoral and tibial tunnels were in accordance with the isometric points and if there was any impingement, and to evaluate the post-operative position of the patella, we took PA and lateral x-rays of operated knee, lateral extension and forced extension x-rays of the operated knee, tangential patella x-rays of both knees and lateral x-rays of the normal knee. The radiological findings were similar to the clinical results with 87% of our patients reaching their pre-trauma levels. Laxity of the knee joint or stiffness is an inevitable result if the graft is not placed with a proper isometry. Therefore, anterior cruciate ligament reconstruction should be performed with a detailed planning using proper techniques.

Key words: Anterior cruciate ligament, injury, reconstructions, radiology.

Yazışma Adresi:
Dr. Nurzat ELMALI
Zafer Mah. Ecz. Sitesi B/19
MALATYA

Son on yılda aktif spor yapan kişilerin artmasıyla daha sık görülen, ön çapraz bağ patolojilerinde bilgilerimizin artması ve artroskopi teknolojisi ile tekniklerinin gelişmesiyle teşhis ve tedavide belirgin bir ilerleme kaydedilmiştir^{1,2,3,4,5}.

Ön çapraz bağın üç boyutlu anatomik yapısı ve diz hareketine göre değişen biyomekanik özelliği nedeniyle cerrahi tedavisi özelliklidir. Ön çapraz bağ tamirlerinde greftin izometrik yerleştirilmesinin büyük önemi vardır. Greftin izometrik yerleştirilmemesi halinde; hareket genişliğinde azalma, kompresyonla eklem kıkırdağında hasar oluşması, greftte gerilme ve kopma görülür. Bu maksatla her hastada; opere dizin ön/arka ve yan grafisini, opere dizin ekstansiyon ve zorlu ekstansiyondaki yan grafisini, her iki dizin tanjansiyel patella grafilerini ve sağlam diz yan grafisini çektik. Buradaki amacımız: femoral ve tibial tünellerin izometrik noktalara uygun olup olmadığını ve sıkışma bulunup bulunmadığını anlamak, patellanın cerrahi sonu durumunu değerlendirmektir.

MATERYAL VE METOD

Bu çalışmamızda 1993-1994 yılları arasında İnönü Üniversitesi Tıp Fakültesi Araştırma ve Uygulama Hastanesi Ortopedi ve Travmatoloji Anabilim Dalı'nda, artroskopik yöntemle ön çapraz bağ rekonstrüksiyonu uygulanmış 21 hastadan 16'sı değerlendirmeye alınmıştır. Değerlendirmeye alamadığımız 5 hasta, tayin veya terhis olan silahlı kuvvetler mensuplarıydı. Hastalarımızın tamamı erkek ve ortalama yaş 25 (27-38) idi. 11 hastada artroskopi yardımıyla ön çapraz bağ rekonstrüksiyonu, 5 hastada endoskopik ön çapraz bağ rekonstrüksiyonu uyguladık. Bir hastada polyester artifiyel ligament, bir hastada medial hamstring, diğer hastalarımızın hepsinde kemik-patellar tendon-kemik otogrefti kullandık.

Cerrahi tekniğimizi değerlendirmek için her hastada; opere dizin ön/arka ve yan grafisini, opere dizin ekstansiyon ve zorlu ekstansiyondaki yan grafisini, her iki dizin tanjansiyel patella grafilerini ve sağlam diz yan grafisini çektik.

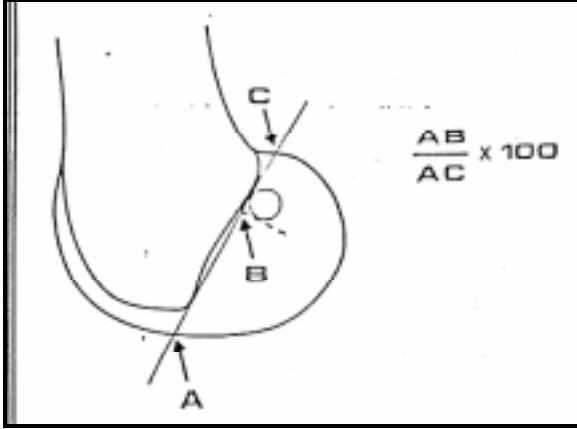
Femoral tünelin yeri ameliyatlı dizin ekstansiyonda çekilen tam yan grafileriyle değerlendirildi. Burada sklerotik bir hat halinde

görülen femoral deliğin dize açılan ucunun ön-alt kenarı belirlendi ve bu noktanın femoral kondiler eğim çizgisi üzerindeki yüzdesi hesaplandı⁶ (Şekil 1). Tibial tünelin yeri ön-arka doğrultudaki yerleşimi ve mediyo-lateral yerleşimi şeklinde belirlendi. Ön-arka doğrultudaki yerleşiminin belirlenmesi ameliyatlı dizin tam yan grafilerinde yapılır. Ölçümde Odensten ve Gillquist'in tanımladığına uygun olacak şekilde tibial tünelin ekleme açılan deliğinin orta noktası belirlenip bu noktanın ön-arka doğrultudaki yüzdesi tespit edildi⁷ (Şekil 2). Tibial tünelin iç-dış kenara göre yerleşiminin belirlenmesi ise; ameliyatlı dizin ön-arka radyogramında yapıldı. Burada tibial tünelin ekleme açılan ucunun orta noktası bulunup, bu noktanın iç kenara olan uzaklığı, iç ve dış kenarlar arasındaki mesafeye oranlandı⁷. Sıkışma (impingement) bulunup bulunmadığını anlamak için opere dizin ekstansiyonda tam yan grafisinde interkondiler çatinın eğim çizgisiyle tibial tünelin dize açılan kısmının ilişkisini inceledik (Şekil 3). Tibial tünelin ekleme açılan kısmının tamamının interkondiler eğim çizgisinin önünde olduğu durumlarda şiddetli sıkışma mevcuttur. Tibial tünelin bir kısmını interkondiler eğim çizgisinin önünde olduğu durumlarda orta derecede sıkışma mevcuttur⁸. Tibial tünelin tamamının interkondiler eğim çizgisinin arkasında olduğu vakalarda ise sıkışma yoktur⁸. Yine ameliyat edilen dizin zorlu ekstansiyonda tam yan grafilerini çekerek sıkışmanın nasıl etkilendiğini araştırdık.

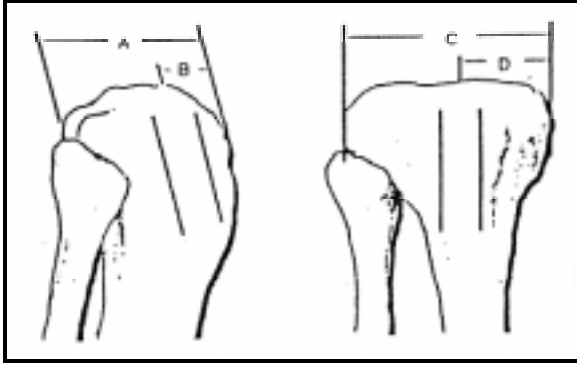
Kemik-patellar tendon-kemik grefti kullanılarak yapılan tamirlerden sonra patellanın proksimal distal yerleşiminin nasıl etkilendiğini anlamak için her iki dizin 30 derece fleksiyonda yan grafilerini çektik. Her iki dizde patellanın proksimal-distal yerleşimini modifiye Blackburne ve Peel yöntemiyle ölçüp karşı tarafla karşılaştırdık⁶ (Şekil 4).

Yine her iki dizde Merchant'ın tanımladığı teknikte aksiyel patella grafilerini çekerek kemik-patellar tendon-kemik grefti kullanılarak yapılan ön çapraz bağ tamirlerinden sonra patello-femoral ilişkinin nasıl değiştiğini araştırdık.⁽¹⁾ Patello-femoral ilişkinin değerlendirilmesinde Laurin tekniğini kullanarak her iki dizde dış ve iç patello-femoral açıları ölçtük^{9,10}. Her iki dizdeki iç ve dış patello-femoral açıları birbiriyle karşılaştırdık (Şekil 5).

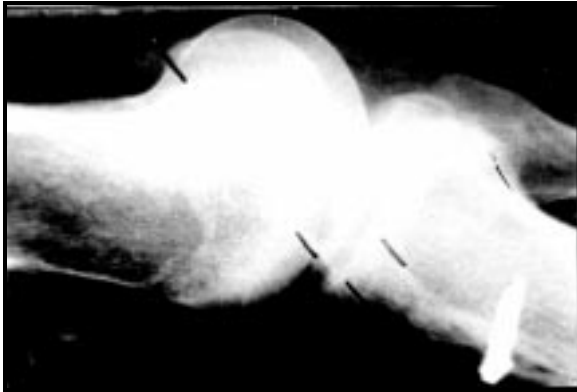
Artroskopik ön çapraz bağ rekonstrüksiyonlarımızın radyolojik sonuçları



Şekil 1. Femoral tünelin pozisyonunun ölçülmesi.

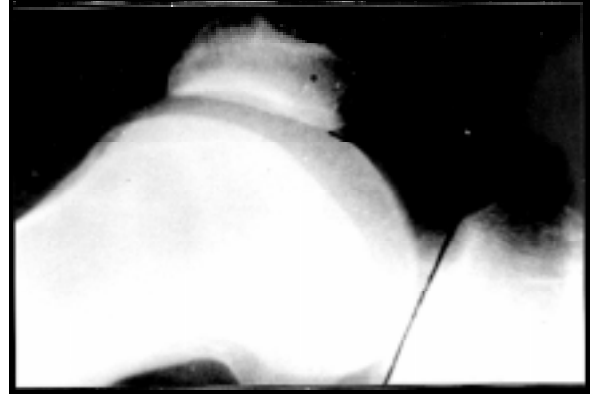


Şekil 2. Tibial tünel yerleşiminin değerlendirilmesi.
B/Ax100= % Ön-arka yerleşim
D/Cx100= % İç-dış yerleşim

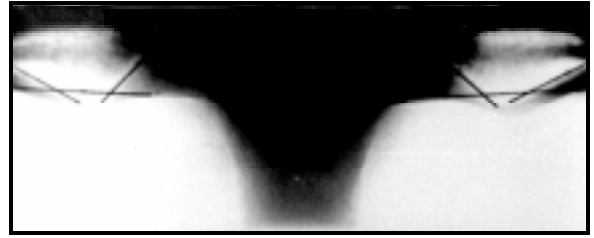


Şekil 3. Hastalarımızda greftin sıkışıp sıkışmadığının değerlendirilmesi.

Merchant grafilerini kullanarak her iki dizde Laurin'in tanımladığı şekilde iç ve dış patello-femoral mesafeleri ölçtük. İç patello-femoral mesafeyi dış patello-femoral mesafeye bölerek her iki diz için patello-femoral indeksleri hesaplayıp birbiriyle karşılaştırdık^{9,10}.



Şekil 4. Patella yüksekliğinin modifiye Blacburne, Peel yöntemiyle ölçülmesi.



Şekil 5. Kemik-patellar tendon-kemik otogrefti kullandığımız hastalarımızda iç ve dış patellofemoral açıların, iç ve dış patellofemoral mesafelerin ölçülmesi.

Hastalarımızın klinik değerlendirme sonuçları bu çalışmaya dahil edilmemiştir.

BULGULAR

Femoral tünelin lokalizasyonu için ortalama değerimiz %64.75 olup, en küçük değer %52.0 en büyük değer olarak %74.0 olarak bulunmuştur. Tibial tünele gelince ön-arka yerleşimde ortalama değer %36.0, en küçük değer %27.0 en büyük değer %50.0 olup, iç-dış yerleşimde ortalama değer %46.5, en küçük değer %46.6, en büyük değer %49.4 olarak bulunmuştur.

Olgularımızın greftin sıkışması açısından değerlendirilmesinde hastalardan yedisinde hem ekstansiyon hemde zorlu ekstansiyonda sıkışma yoktu. Dört hastada ekstansiyonda sıkışma yok iken zorlu ekstansiyonda sıkışma mevcut idi. Bir hastada hem ekstansiyon hemde zorlu ekstansiyonda orta derece sıkışma mevcut idi. İki hastada ekstansiyonda sıkışma yoktu, zorlu ekstansiyonda orta derece sıkışma mevcut idi. İki hastada ekstansiyonda sıkışma yoktu, zorlu

Güner ve ark

ekstansiyon filmleri iyi olmadığı için değerlendirme yapılamadı. Bir hastamızda ekstansiyonda orta derecede sıkışma mevcut idi, zorlu ekstansiyon filmi iyi olmadığı için değerlendirme yapılamadı. Bir hastada hem ekstansiyon hemde zorlu ekstansiyon filmleri iyi olmadığı için değerlendirme yapılamadı.

Radyografik değerlendirmede patella yüksekliğinin değişimi ve patellofemoral ilişkiyle ilgili hesaplamamızda ameliyatlı taraf ve normal tarafta patella yüksekliğinin ölçümleri arasındaki farkın istatistiksel olarak anlamlı olmadığını belirledik (Tablo 1) ($p>0.05$).

Tablo 1. Patellanın durumuyla ilgili bulgularımız.

Patellanın yüksekliği *		Patellofemoral açı				Greft
Ameliyatlı taraf	Normal taraf	Ameliyatlı taraf		Normal taraf		
		İç Açı **	Dış Açı ***	İç açı	Dış açı	
2.3	2.6	50	20	40	30	alındı
2.5	2.9	42	21	42	21	alınmadı
2.1	2.6	30	28	40	22	alındı
2.6	2.6	46	30	48	22	alındı
2.8	2.8	38	22	34	24	alındı
3.7	Ölçüm yok	40	29	46	18	alındı
2.6	2.2	36	32	48	36	alındı
3.3	3.0	60	24	60	24	alındı
2.4	2.3	38	28	38	32	alındı
1.6	1.3	46	26	48	30	alındı
2.8	2.8	40	32	44	30	alındı
3.0	2.7	42	26	46	22	alındı
2.3	2.5	58	30	60	28	alındı
3.2	3.0	38	30	40	26	alındı
2.3	2.1	50	28	50	28	alınmadı
2.1	2.2	50	32	48	26	alındı

(*: Test istatistiği Wilcoxon eşleştirilmiş iki örnek testi, Z=51.5, n 15)
(**: Test istatistiği Wilcoxon eşleştirilmiş iki örnek testi, Z= 37.5, n 16)
(***: Test istatistiği Wilcoxon eşleştirilmiş iki örnek testi, Z= 59, n 15)

Ameliyatlı diz ve normal dizde iç ve dış patellofemoral açılar arasındaki ilişkiyi araştırdık. Her iki dizde iç patellofemoral açılar arasındaki fark anlamsızdı ($p>0.05$). Yine aynı şekilde her iki dizdeki dış patellofemoral açılar arasında da anlamlı fark belirlenemedi. (Tablo 2) ($p>0.05$).

TARTIŞMA

Ön çapraz bağ tamirlerinde greftin izometrik yerleştirilmiş olmasının büyük önemi vardır. Greftin izometrik yerleştirilmemesi halinde; hareket genişliğinde azalma, kompresyonla eklem kıkırdağında hasar oluşması, greftte gerilme ve kopma görülür. En sık yapılan hata

Tablo 2. Patellofemoral mesafe*.

Ameliyatlı taraf			Normal taraf		
İpfm. Mm**	Dpfm. mm***	p-f indeks	ipfm. mm	dpfm. mm	p-f indeks
12	9	1.3	13	10	1.3
9	6	1.5	10	7	1.4
7	6	1.2	10	6	1.7
10	6	1.7	12	6	2.0
7	8	0.9	9	8	1.1
6	6	1.0	8	7	1.1
5	5	1.0	7	6	1.2
13	8	1.7	10	7	1.4
6	6	1.0	8	6	1.3
11	7	1.6	10	8	1.2
7	6	1.2	9	6	1.5
8	6	1.3	6	6	1.0
10	6	1.7	10	6	1.7
12	7	1.8	9	6	1.5

(*: Test istatistiği Wilcoxon eşleştirilmiş iki örnek testi, Z= 46.5, n 14)
(**: İç patellofemoral mesafe mm.)
(***: Dış patellofemoral mesafe mm.)

femoral tünelin ekleme açılan deliğinin önde olmasıdır. Bu durumda fleksiyonda greftin gerginliği artar, fleksiyon kısıtlılığı olabilir. Bu hastalar bazen fleksiyon zorlaması anında bir ses duyduklarını ve bundan sonra fleksiyonun kolaylaştığını ifade ederler. Bu durumda greft kopmuştur⁹. Ön çapraz bağ tamiri yapılmış hastaların değerlendirilmesinde femoral tünelin yeri kondiler çatı çizgisi (Blumensaat's line) üzerindeki lokalizasyonuna göre belirlenir. Bu lokalizasyonla tibianın öne olan deplasman miktarı arasında ilişki bulunduğu belirlenmiştir^{6,9}. Ön çekmece testi hastalarımızın %87.5'unda 5mm'nin altında, %6'sında 6-10mm arasında, %6'sında >10mm idi. Serimizde femoral tünelin ekleme açılan deliğinin kondiler eğim çizgisinin %60'undan daha önde hastalarımızın oranı %25'tir. Literatürde bu oran %55'tir. Hastalarımızın 5mm'nin üzerinde öne tibial deplasmanı olanların oranı %15'tir. Bizim bulgularımızda da femoral tünelin ekleme açılan deliğinin femoral kondiler eğim çizgisi üzerindeki yerleşimiyle, tibianın öne deplasmanı arasında doğru bir oran vardır.

Ön çapraz bağ tamirinden sonra, dizde hareket kısıtlılığı olmaması için, tibial tünelin yerinin de büyük önemi vardır. Greftin normal ön çapraz bağın anteromedial bantlarının tibial tutunma yerine yerleştirilmesinde sıkışma meydana gelmez ve yeterli bir izometri sağlanır^{7,9,11,12}. Bizim hastalarımızın hiçbirinde tibial tünelin eklem çıkışı %23'ten daha önde değildir. Tibial tünelin eklem çıkışının tibial platonun iç-dış

Artroskopik ön çapraz bağ rekonstrüksiyonlarımızın radyolojik sonuçları

doğrultudaki lokalizasyonlarında hiçbir değerimiz %40'ın altında değildir.

Greftin ekstansiyon anında kondiller arası mesafenin tavanı tarafından sıkıştırılıp sıkıştırılmadığının belirlenebilmesi için, çekilen filmlerin uygun pozisyonda çekilmemesi nedeniyle değerlendirme yapılamadı. Greftte şiddetli sıkışma tespit edilen vakaların tamamında zamanla greft yetersizliği meydana gelir⁸. Bu oran orta derecedeki sıkışmalarda daha küçüktür. Sıkışmanın bulunmadığı vakalarda ise çok daha azdır. Stephen ve M. Howell ve Michael A. Taylor'un ön çapraz bağ rekonstrüksiyonu yapılmış 47 hastada greftin kondiller arası mesafenin tavanı tarafından sıkıştırılıp sıkıştırılmadığını belirlemek için yaptıkları çalışmada hastaların %8.5'unda şiddetli sıkışma bulunduğu ve bunların tamamında (%100) greftte meydana geldiği, 530'unda orta derece sıkışma bulunduğu ve bunların %28.5'unda greftte yetersizlik olduğu, %61.5'unda sıkışma olmadığı ve bunların da sadece %10'unda greftte yetersizlik geliştiği bildirilmektedir⁸. Greftin sıkışıp sıkışmadığını MR görüntüleme ile belirlemek mümkündür⁸. Bununla birlikte greftteki yetersizliğin tek sebebinin sıkışma olmadığı, hiç sıkışmanın bulunmadığı olgularda da greft yetersizliğinin meydana gelebileceği unutulmamalıdır. Burada greftin tespiti, rehabilitasyon programları, cerrahi teknik, izometrik olmayan yerleşim ve hastanın aktivite seviyesi gibi diğer faktörler de rol oynar¹³. Bizim verilerimizin literatürle kıyaslanmasında şiddetli sıkışma olan hastaların oranı literatürde %8.5 olarak belirtilirken bizim hastalarımızdan şiddetli sıkışması olan yoktur. Orta derecede sıkışma tespit ettiğimiz hastalarımızın oranı %13 iken literatürde bu oran %30'dur. Sıkışma bulunmayan hastalarımızın oranı %87 iken literatürde bu oran %61.5'tur. Biz hiçbir hastamızda greft yetersizliği tespit etmedik. Yalnız diz önu ağrısı tanımlayan ön çapraz bağ rekonstrüksiyonu uyguladığımız bir hastanın tanısıl artroskopisinde greftin ön tarafındaki liflerinde kısmi kopma tespit ettik.

Ön çapraz bağ rekonstrüksiyonu sonrası patellofemoral semptomlar siktir. O'Brain ve arkadaşları kemik-patellar tendon-kemik grefti kullanılarak ön çapraz bağ tamirlerinden sonra %37 hastada diz önu ağrısı,%55hastada patellar

tendonda uzama tespit etmişlerdir⁹. Bizim hastalarımızda da patellofemoral semptomlar en sık şikayet olarak belirlenmiştir. Modifiye Blakburne ve Peel yöntemine göre ölçülen patella yüksekliğinin %33 hastada azaldığı,%46 hastada arttığı, %20 hastada ise değişmediği bulunmuş, bir hastada ise radyogram yetersizliği nedeniyle ölçülememiştir. Normalde iç patellofemoral mesafe dış patellofemoral mesafeye eşit veya biraz büyüktür. Bu nedenle Laurin'in tanımladığı yöntemle belirlenen patellofemoral indeks normal dizde 1.6 veya daha küçük olarak hesaplanır. Patellofemoral indeksin 1.6'nın üzerinde patellanın kısmi çıkıklarını gösterir ve ağrı oluşturur. Bizim hastalarımızda ön çapraz bağ tamirinden sonra ölçtüğümüz patellofemoral indeks hastalarımızın % 64'ünde 1.6 veya altında, %36'sında ise 1.6'nın üstünde bulunmuştur.

SONUÇ

Ön çapraz bağ tamirlerinde greftin izometrik yerleştirilmiş olmasının büyük önemi vardır. Greftin izometrik yerleştirilmemesi halinde; hareket genişliğinde azalma, kompresyonla eklem kıkırdağında hasar oluşması, greftte gerilme ve kopma görülür. Bütün bu değerlendirme ve karşılaştırmalar sonunda oldukça teknik bir ameliyat olan ön çapraz bağ cerrahisinde radyolojik sonuçlarımızın literatürle uyumlu olduğu görülmektedir. Hastalarımızın %87'si esas amaç olan yaralanma öncesi aktivite seviyesine ulaşmıştır. Değerlendirmelerimizin desteklediği diğer bir konu ise çapraz bağ cerrahisinin detaylı bir hazırlık ve doğru bir teknikte gerçekleştirilmesi gereklidir.

KAYNAKLAR

1. Arnoczky SP. Basic science of anterior cruciate ligament repair and reconstruction. American Academy of Orthopaedic Surgeons (AAOS). Instructional Course Lectures; VolumeXL. 1991
2. Arnoczky SP, Larson RV, Shelbourne D. anterior cruciate ligament: surgical principles and techniques. AAOS Instructional Course 240; New Orleans, Louisiana:1994.
3. Akman MN, Müezzinoğlu ÜS, Sarı A. Artroskopik ön çapraz bağ tamiri yapılan hastaların rehabilitasyonu. Romatoloji ve Tıbbi Rehabilitasyon Dergisi 1994;167-171.
4. Pınar H. Ön çapraz bağ rekonstrüksiyonunda otopgreft seçimi. Hacettepe Ortopedi Dergisi 1994;4:89.
5. Warner JJP, Warren RF, Cooper De. Management of acute anterior cruciate ligament injury AAOS instructional course lectures; AAOS Instructional Course volume XI. Houston, Texas: 1991.
6. Aglietti P, Buzzi R, D'andria S, Zaccherotti G. long-term study of anterior cruciate ligament reconstruction for chronic instability using the central one-third patellar tendon and a lateral extraarticular tenodesis. The American Journal of Sports Medicine 1992;20:38.
7. Romano VM, Graf BK, Keen JS, Lange RH. anterior cruciate ligament reconstruction. the effect of tibial tunnel placement on range of motion. The American Journal of Sports Medicine 1993;21:415.

Güner ve ark

8. Howell SM, Taylor MA. Failure of reconstruction of the anterior cruciate ligement due to impingement by the intercondylar roof. The Journal of Bone and Joint Surgery 1993;75:1044.
9. John NI, Russel EW, Norman S, Michael AK, Paola A. Surgery of the knee; Second Edition. New York, Edinburg,London,Madrid,Melbourne,Tokyo: Churchill Livingstone, 1993.
10. Everts C. MCC. Surgery of the musculoskeletal system. Second Edition. Pennsylvania 1990.
11. Yaru NC, Daniel DM, Penner D. The effect of tibial attachment site on graft impingement in anterior cruciate ligement reconstruction. The American Journal of Sports Medicine 1992;20:217.
12. Berns GS, Howell SM. Roofplast requirements in vitro for different tibial hole placements in anterior cruciate ligement reconstruction. The American Journal of Sports Medicine 1993;21:292.
13. Yates CK. Arthroscopic assisted anterior cruciate ligement reconstruction with autogenous patellar tendon graft. AAOS Instructional Course 332; Oklahoma Cty, Oklahoma: 1992.