

## Ulnar Arter Anevrizması : Bir Olgu Nedeniyle

**Dr. Erdal Ege<sup>1</sup>, Dr. Ömer Soysal<sup>1</sup>, Dr. Hasan Berat Cihan<sup>1</sup>, Dr. Öner Gülcen<sup>1</sup>,  
Dr. Metin Gülcüler<sup>1</sup>, Dr. Hasan Özdemir<sup>1</sup>, Dr. Mustafa Paç<sup>1</sup>**

*Ulnar arter anevrizması travmatik, aterosklerotik ve enfeksiyöz nedenlerle gelişebilir. Ekstremiteler arterlerinin anevrizmaları arasında ulnar artere ait anevrizma nadirdir. Anevrizmektomi ve brakioradial bazilik ven interpozisyonu ile tedavi edilen bir olgu sunulmuştur. Brakial arter bifürkasyon bölgesindeki ulnar arter anevrizmasında anevrizmanın eksizyonu ve sadece radial artere yapılan bazilik ven uygulaması ile el perfüzyonu sağlanabilir. [Turgut Özal Tıp Merkezi Dergisi 1996;3(2):118-120]*

**Anahtar Kelimeler:** Ulnar arter anevrizması

### Excision and basilic vein interposition in ulnar artery aneurysm : a case report

*Ulnar artery aneurysm may develop due to traumatic, atherosclerotic and infectious reasons. Among extremity artery aneurysms, ulnar artery aneurysm is rare. Because of its rarity, we presented a patient with ulnar artery aneurysm treated with excision and basilic vein interposition. Excision of ulnar artery aneurysm and interposition of basilic vein only between brachial and radial arteries may establish the perfusion of the hand. [Journal of Turgut Özal Medical Center 1996;3(2):118-120]*

**Key Words:** Ulnar artery aneurysm

Ulnar arter anevrizması nadir olarak görülen bir anevrizmadır, genellikle arterin distaline yerleşim gösterir, proksimal yerleşim göstermesi çok daha nadirdir. Etyolojide sıklıkla travma ve arterioskleroz rol alır, parmak iskemisine neden olabildiği için tanı ve tedavisi önemlidir.

**OLGU:** Yirmi üç yaşında bayan hasta, sol ön kol dış yüzünde ağrılı şişlik şikayeti ile kliniğimize başvurdu. Üç yıl önce sol ön kolunda ağrı şikayetleri başlamış ve 2 cm'lik bir şişlik olduğunu farketmiş. Hasta aynı tarihlerde brusella tanısı ile tedavi edilmiş. Fizik incelemede; solda ulnar arter

nonpalpabl, radial arter nabızları normal alınıyor, Adson testi sol ulnar arter için pozitif. Sol ön kolda antekübital bölgede 4X4cm boyutlarında pulsatil kitle mevcut, parmaklarda iskemi bulgusu yoktu. Kan kolestrolü 307, trigliserit 225 idi. Hastanın Digital Subtraction Angiografisinde brakial arter bifurkasyonunda anevrizma görünümü mevcut, radial arter dolumu var, ulnar arter dolumu yoktu (Resim 1).

Hasta genel anestezi altında opere edildi. Brakial arter askıya alındıktan sonra kitle explore edildi. Bifürkasyon bölgesinde 4X4 cm ebadında kapsüllü

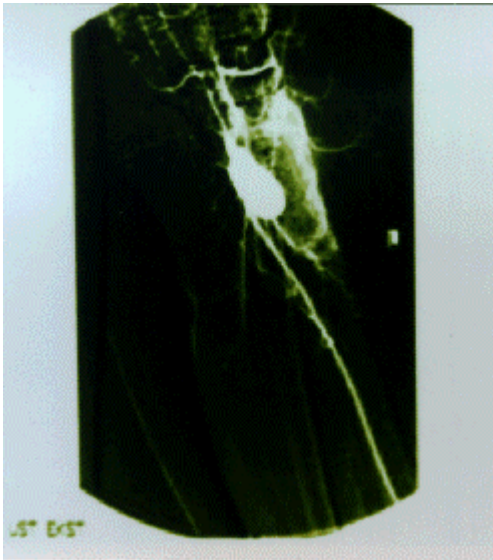
---

<sup>1</sup> İnönü Üniversitesi Tıp Fakültesi Göğüs Kalp Damar Cerrahisi Anabilim Dalı, Malatya  
20-23 Nisan 1996 tarihinde İzmirde yapılan VIII. Ulusal vasküler cerrahi kongresinde poster olarak sunulmuştur.

anevrizma kesesi görüldü, ulnar arter proksimalden kese içine giriyordu, radial arter kese duvarına sıkı yapıştı ve laterale itilmişti, ulnar arterin distali bulunamadı. Anevrizma kesesi kapsülü ile birlikte çıkartıldı, anevrizmektomi esnasında anevrizma kesesine yapışık olan radial arter segmenti korunamadı ve anevrizma ile birlikte çıkartıldı. Oblitere olan proksimal ulnar arter bağlandı, radial artere ise bazilik ven interpozisyonu yapıldı. Operasyon sonrası hastaya heparin, dekstran ve asetil salisilik asit başlandı, postop 3.ncü gün dekstran ve heparin kesildi.

Postoperatif dönemde problemi olmadı. Muayenede radial arter nabızı alınıyordu. Ekstremiteler kanlanması normaldi, el ve parmaklarda iskemik bulgusu yoktu.

Spesmenin histopatolojik incelenmesinde; intimada hiyalin kalınlaşma, orta tabakada incelmeye ve mediada yer yer kalsifikasyon ile lümenin fibrinden zengin 3.5 çapında trombus gözlendi. Tanı arterioskleroz sonucu gelişmiş ulnar arter anevrizması olarak konuldu. Hastanın yüksek olan kan kolesterolü diyet ile 189 mg/dl düşürüldü. Üç aylık takipte greftin açık olduğu ve elde iskemik bulgusu olmadığı gözlendi.



**Resim 1.** Digital subtraction angiografide ulnar arterdeki anevrizma kesesi izleniyor

## TARTIŞMA

Ulnar arter anevrizmaları oldukça nadir ve parmakların iskemisine neden olabilen en önemli etkenlerden bir tanesidir (1). Anevrizmanın oluşturduğu iskemi sıklıkla düzeltilebildiği için tanı önemlidir, tedavi edilmezse iskemi, nekroz ve hareket kısıtlılığına neden olur. Gerçek anevrizma daha siktir, ancak penetran travmalara bağlı yalancı anevrizmalar da görülebilir (2). Gerçek anevrizmaların etyolojisinde; sıklıkla travma ve arterioskleroz yer almakla birlikte özellikle çocuklardaki anevrizmalarda arteriyel enfeksiyon, otoimmün konnektif doku hastalıkları, noninflamatuvar medial dejenerasyonun çeşitli formları ve arteritler etyolojide rol alabilir (3).

Hipotenar hammer sendromu; genellikle orta yaşlı eliyle çalışan erkeklerin baskın ellerinde görülen bir sendromdur. Etiyolojide travma yer alır, sendrom minör travmalardan bir kaç ay veya bir kaç yıl sonra görülebileceği gibi tek bir akut hasarla bile olabilir (4). Histopatolojisinde organize trombus intimal alana yapışmıştır ve internal elastik lamina yok veya ileri derecede fragmentedir (5). Fibrozis ve intramural hemorajide bulunabilir. Akut ve kronik inflamasyon bulguları eşlik edebilir (4). Hastalarda dijital iskemik görülmür, arterin trombozu ile distal embolizasyon görülebilir. Hipotenar kaslarda şiddetli ağrı ve hassasiyet olur, solukluk, parestezi, siyanoz genellikle dördüncü ve beşinci parmaklardadır veya birinci parmak hariç diğer parmaklarda da görülebilir. Başlangıçta Raynaud fenomeni oluşabilir (6). Klasik Raynaud'dan farkı, tek taraflı olması, başparmağı içermemesi ve soğuk su ile trifazik değişiklik olmamasıdır (4). Fizik muayenede; iskemik değişikliklere ilave olarak, hipotenar hassasiyet görülebilir ve pulsatil veya nonpulsatil kitle, hipotenar kallus, atrofi, uyuşma, iskemik ülserler ve subungual hemoraji olabilir. Allen testinin pozitif olması, okluzyonu ve yetersiz süperfisyal ark beslenmesini düşündürür. Anevrizmanın Guyon kanalında ulnar sinire basısı ile bu sinirde defisit ortaya çıkar (6). Tanı genellikle klinik bulgularla konabilir, tanıda dijital patizmografi ve doppler USG yardımcıdır, şüpheli durumlarda kesin tanı anjiyografi ile konulabilir (6).

Cerrahi tedavide kullanılan metodlar; torakal sempatektomi, ulnar arter anevrizma eksizyonu, ulnar arter ligasyonu, ulnar arterin mikrocerrahi ile anastomozu veya ven interpozisyonudur (7-9).

Preoperatif trombolitik tedavi ile iyi sonuçlar alınabilir. Trombolitik tedavi; dijital arter açıklığını tekrar sağlar, sekel oranını düşürür, distal akımın gelişmesi sonucu rekonstrüksiyon patensi artar (10). Ulnar arter kronik tromboze ve trombolitik tedavi başarısızsa kalsiyum kanal blokerleri vazospazmı önleyerek faydalı olabilir. Dijital iskemi bulguları varsa mikrovasküler rekonstrüksiyon uygulanmalı, hasta sigara kullanmamalı ve el travmasından kaçınmalıdır.

Ulnar arter anevrizması nadirdir ve genellikle travmaya sekonder ulnar arterin distalinde görülür. Hipotenar hammer sendromu oluşturur ve anevrizma rezeksiyonunun yanısıra damar rekonstrüksiyonu gerektirir. Bizim vakamızda ateroskleroz sonucu proksimal ulnar arterde anevrizma gelişimi olmuştu, radial artere yapışık ve iskemi bulguları yoktu. Ulnar arter anevrizmasının eksizyonu ve radial artere bazilik ven interpozisyonu ile el perfüzyonunun sağlanabileceğini bu vaka ile göstermiş olduk.

## KAYNAKLAR

1. Silcott GR, Polich VL. Palmar arch arterial reconstruction for the salvage of ischemic fingers. *Am J Surg* 1981; 142: 219-21.
2. Walsh MJ, Conolly WB. False aneurysms due to trauma to the hand. *Hand* 1982; 14: 177-9.
3. Sarkar R, Coran AG, Cilley RE, Lindenauer SM, Stanley JC. Arterial aneurysms in children : Clinicopathologic classification. *J Vasc Surg* 1992; 15: 585-601.
4. Pineda CJ, Weisman MH, Bookstein JJ. Hypothenar hammer syndrome. From of reversible Raynaud's phenomenon. *Am J Med* 1985; 79: 561-7.
5. Von Kuster L, Abt AB. Traumatic aneurysms of the ulnar artery. *Arch Pathol Lab Med* 1980; 104: 75-9.
6. Cantero J. Le syndrome hypothenarien du marteau. A propos de deux cas. *Ann Chir Main* 1987; 6: 303-5.
7. Lawhorne TW Jr, Sanders RA. Ulnar artery aneurysm complicated by distal embolization: Management with regional thrombolysis and resection. *J Vasc Surg* 1986; 3: 663-7.
8. Kaba A, Schoofs M, Leps P, Verlet E. Conduite a tenir devant une ischemie digitale. *Ann Chir Main Memb Super* 1991; 10: 364-5.
9. Martin RD, Manktelow RT. Management of ulnar artery aneurysm in the hand: Acase report. *Can J Surg* 1982; 25: 97-101.
10. Rutherford RB, Jones DN, Bergentz SE: The efficacy of dextran 40 in preventing early postoperative thrombosis following difficult lower extremity bypass. *J Vasc Surg* 1984; 1: 765-8.

## Yazışma adresi:

Yrd.Doç.Dr. Ömer SOYSAL  
İnönü Üniversitesi Tıp Fakültesi  
Göğüs Kalp Damar Cerrahisi ABD  
44100 MALATYA  
Tel: 0422-3410660  
Fax: 0422-3410728