



Radiological evaluation in living donor liver transplantation (LDLT): the effects of variations in segment 4 artery on the ratio of left lobe volume to total liver volume

Canlı vericili karaciğer naklinde (CVKN) radyolojik değerlendirme: segment 4 arteri varyasyonlarının sol lob volümünün total karaciğer volümüne olan oranına etkisi

Aysegül Sağır Kahraman¹, Zeynep Maraş Özdemir¹, Bayram Kahraman², Cemile Ayşe Görmeli¹, Sezai Yılmaz³

¹İnönü Üniversitesi Tıp Fakültesi, Radyoloji Anabilim Dalı, Malatya, Türkiye

²Özel Malatya Hastanesi, Radyoloji Bölümü, Malatya, Türkiye

³İnönü Üniversitesi Tıp Fakültesi, Genel Cerrahi Anabilim Dalı, Malatya, Türkiye

Abstract

Aim: The aim of this study was to evaluate whether the variations in the origin of the segment 4 artery effects the left liver lobe volume ratio to the total liver volume in living donor liver transplantation (LDLT).

Material and Methods: Multiphasic CT images were obtained in 136 potential donors (70 men, 66 women). The mean age was 32.6±9 years (ranging from 19 to 53). Volume-rendering techniques were used to evaluate hepatic arteries. The origins of the segment 4 arteries were noted. The volumes of the right lobe, the left lobe and the total liver were measured in each case. The ratios of the left lobe volume to the total liver volume were calculated and subjects were divided into two groups based on this ratio. There were 78 cases with this ratio of ≥ 30 % and 58 cases with this ratio of < 30% in Group1 and Group 2, respectively.

Results: The origins of the segment 4 artery were left hepatic artery in 85 cases and variational in 51 cases. The significant difference was shown in right (p=0,003) and left lobe (p=0,000) volumes between two groups whereas not shown in total liver volumes (p=0,775). No significant difference was observed in origins of segment 4 arteries between two groups (p=0,82). Women significantly have greater ratios of left lobe volume than men (p=0,013).

Conclusion: Our results indicate that the variations in the origin of the segment 4 arteries have no effects on the ratio of left lobe volume to total volume, and merits further study.

Keywords: Living Donor Liver Transplantation; Volumetric Analysis; Hepatic Arterian Anatomy.

Received/Başvuru: 01.02.2016

Accepted/Kabul: 29.02.2016

Correspondence/İletişim

Ayşegül Sağır Kahraman
İnönü Üniversitesi Tıp Fakültesi,
Radyoloji Anabilim Dalı, Malatya,
Türkiye

E-mail: mdasagir2003@hotmail.com

Özet

Amaç: Bu çalışmada amacımız canlı vericili karaciğer naklinde (CVKN) segment 4 arteri çıkış yeri varyasyonlarının sol lob ağırlığı-total karaciğer ağırlığı oranı üzerine etkisinin olup olmadığını araştırmaktır.

Gereç ve Yöntem: Toplam 136 verici adayının (70 erkek, 66 kadın) çok-fazlı BT görüntüleri elde edildi. Bireylerin ortalama yaşı 32,6±9 (19 ile 53 arasında) bulundu. Hepatik arterler, elde edilen ince kesit görüntülerin hacimsel gösterim teknikleri ile işlenmesi ile değerlendirildi ve segment 4 arteri çıkış yerleri not edildi. Tüm olgularda toplam karaciğer, sağ lob ve sol lob volümleri ölçüldü. Sol lob ağırlığının total karaciğer ağırlığına oranı (rezidü) hesaplandı ve olgular bu orana göre iki gruba ayrıldı. Bu oranın ≥ 30% olduğu Grup 1'de 78 olgu, < %30 olduğu Grup 2'de 58 olgu yer aldı.

Bulgular: Segment 4 arteri olguların 85'inde sol hepatic arterden, 51'inde ise varyasyonel olarak diğer arterlerden çıkış göstermekteydi. Gruplar arası karşılaştırmalarda total volümler (p=0,775) arasında anlamlı fark bulunmazken, sağ lob (p=0,003) ve sol lob (p=0,000) volümleri arasında anlamlı farklılık saptandı. İki grup arasında Sg4A çıkış yeri varyasyonlarının anlamlı değişiklik göstermediği saptandı (p=0,82). Cinsiyete göre yapılan karşılaştırmada kadın olgularda daha fazla rezidü olduğu bulundu (p=0,013).

Sonuç: Sonuçlarımız segment 4 arteri çıkış yeri varyasyonlarının sol lobun total karaciğer volümüne etkisinin olmadığını göstermekte olup daha kapsamlı ileri çalışmaların gerekliliğini ortaya koymaktadır.

Anahtar Kelimeler: Canlı Vericili Karaciğer Nakli (CVKN); Volümetrik Analiz; Hepatik Arter Anatomisi.

For citing/Atıf için

Kahraman AS, Özdemir ZM, Kahraman B, Gormeli CA, Yılmaz S. Radiological evaluation in living donor liver transplantation (LDLT): the effects of variations in segment 4 artery on the ratio of left lobe volume to total liver volume. J Turgut Ozal Med Cent 2016;23(2):156-60.

GİRİŞ

İlerleyici hepatik fibroz ve fonksiyon kaybı sonucu gelişen son dönem karaciğer hastalığında uygulanan tek tedavi seçeneği karaciğer naklidir. Karaciğer nakli için alıcı listesinde bekleyen hasta sayısı her geçen gün artarken bağışlanan kadavra sayısı bu gereksinimi karşılamada yetersiz kalmaktadır. Ülkemizde ve tüm dünyada giderek yaygınlaşan canlı vericili karaciğer nakli (CVKN), nakil için uygun organ sayısını arttırmanın yanısıra alıcıya elektif şartlarda cerrahi şansı vermekte ve alıcının kadavra için bekleme süresini ortadan kaldırmaktadır. Karaciğer rezeksiyonu yapılan hastalarda yetersiz miktarda rezidü kalması karaciğer fonksiyonlarında bozulma ile sonuçlanmaktadır (1). Verici adayında nakil sonrası güvenliğinin sağlanması amacıyla, işlev kaybına neden olmaksızın kendini yenileyebilecek oranda (karaciğer toplam hacminin > %28'i) karaciğer parçasının (rezidü) kalması hedeflenmektedir. Alt sınır %28 kabul edilmekle birlikte majör cerrahi işlem geçirecek tamamen sağlıklı olan verici adayının güvenliğini sağlamak amacıyla bu hedef %30 ve üzerine çekilmektedir (2, 3). Genel olarak sol lob ağırlığının total ağırlığa oranı %20 ile %40 arasında değişmektedir. Teorik olarak sol lobu oluşturan segmentlerden genellikle en büyüğü olan segment 4'ün ağırlığı bu oranı etkilemektedir. Karaciğerin beslenmesi portal ven ve hepatik arterden oluşan dual akım sistemi ile sağlanmaktadır. CVKN'de hepatik arter ve varyasyonlarının iyi değerlendirilmesi çok büyük öneme sahiptir (4, 5, 6, 7, 8). Michell (9) tarafından sınıflandırılan ve anatomik olarak birçok varyasyon gösteren hepatik arterlerden biri olan Segment 4 arteri çoğunlukla sol hepatik arterden çıkış göstermektedir. Ancak varyasyonel olarak sağ hepatik arter veya diğer çölyak trunkus dallarından da çıkış gösterebilmektedir. Segment 4'ün arteriyel beslenmesinin mevcut segment volümünü etkileyebileceğini düşündük. Bildiğimiz kadarıyla Segment 4 arteri ile karaciğer volümleri arasındaki ilişkiyi gösteren, yayınlanmış bir çalışma bulunmamaktadır. Bu çalışmada, segment 4 arteri çıkış yerinin sol lob ağırlığı-total karaciğer ağırlığı oranı (rezidü) üzerine etkisini olup olmadığını araştırmayı amaçladık.

GEREÇ ve YÖNTEMLER:

2.1. Olgular

Tek merkezde yapılan bu retrospektif çalışmada, Ocak 2014-Aralık 2014 tarihleri arasında, canlı vericili karaciğer nakli amacıyla değerlendirilen, radyolojik olarak hepatik arteriyel anatomi ve varyasyonlarının dökümanete edilebildiği ve karaciğerin volumetrik analizlerinin yapıldığı verici adayları değerlendirildi. Sonuçta, karaciğer nakli planlanan 126 alıcı adayı için değerlendirilen 136 verici adayı (70 erkek, 66 kadın) çalışmaya dahil edildi. Olguların ortalama yaşları 19 ile 53 arasında değişmekteydi (ortalama: 32,6±9 yıl).

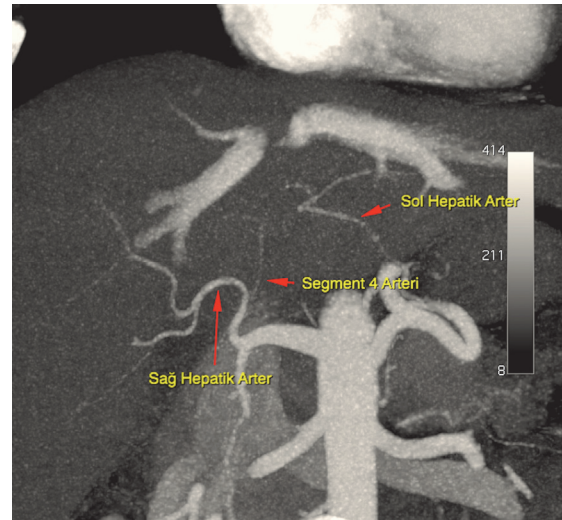
2.2. BT görüntüleme

Tüm olguların kontrast öncesi ve kontrast sonrası arteriyel, portal venöz ve hepatik venöz fazları içeren ince kesit dinamik karaciğer BT görüntüleri, merkezimizde bulunan 64 dedektörlü multislice BT cihazı (Aquilion 64, model TSX-101A; Toshiba Medical Corporation, Tochigi,

Japan) kullanılarak elde edildi. Görüntülemelerde 0.5 × 64 mm kolimasyon, 0.828 pitch değeri, 0,5 sn gantri rotasyon zamanı, 5 mm kesit kalınlığı ve X-ışını tüpünde 120 kVp ve 31 mAs kullanılan parametrelerdir. Bolus tarzında non-iyonik kontrast madde (120-150 ml, 1.8 mL/sn) elle veya otomatik pompa (Missouri, Ulrich Medical, The Netherlands) ile verildi.

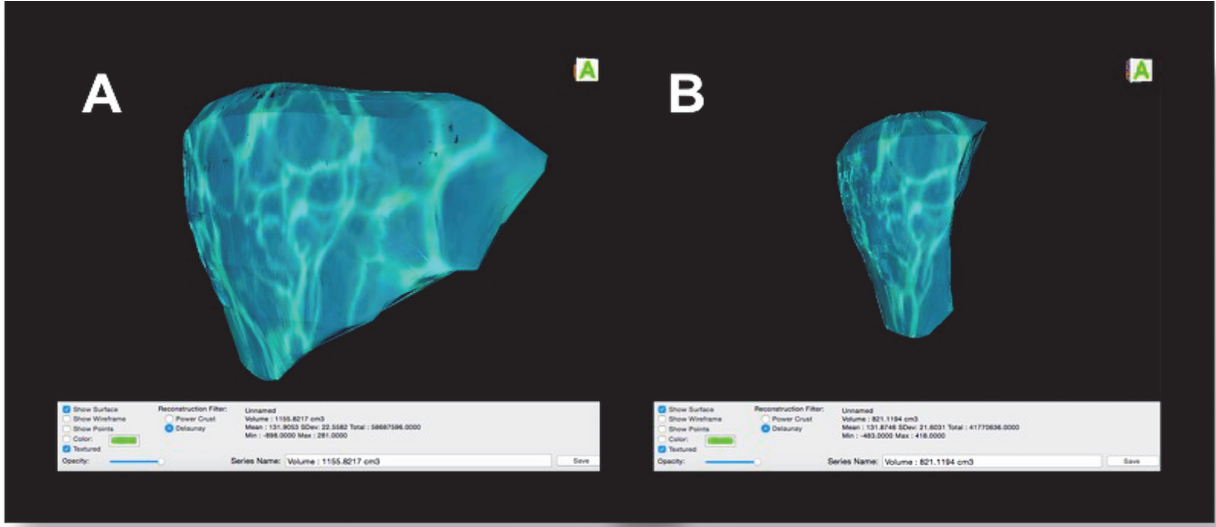
2.3. BT anjiyografi ve volümetrik analiz

Radyolojik görüntüler, hepatobiliyer görüntüleme konusunda yaklaşık 7 yıllık tecrübesi olan tek bir deneyimli radyolog tarafından analiz edildi. Analizlerin tümü özel yazılım programı (Osirix® software, v.3.6, 64-bit, Pixmeo, Bernex, Switzerland) kullanılarak bilgisayar ortamında yapıldı. Hepatik arteriyel anatomi ve varyasyonlarını incelemek amacıyla öncelikle 5 mm kesit kalınlığında alınan aksiyel görüntüler değerlendirildi. Daha sonra arteriyel fazda alınan 0,5 mm'lik ince kesit görüntüler hacimsel gösterim teknikleri [Multiplanar reformat (MPR), maksimum intensite projeksiyonu (MIP) ve volüme rendering] kullanılarak rekonstrükte edildi ve hepatik arteriyel sistem detaylı olarak değerlendirildi. Çalışmanın amacı olan segment 4 arterinin (Sg4A) çıkış yerleri her olguda kaydedildi (Resim 1).



Resim 1. Hepatik arteriyel sistemin maksimum intensite projeksiyonunda değerlendirilmesinde; 30 yaşında, erkek verici adayında sağ hepatic arterden çıkış gösteren (varyasyonel) segment 4 arteri.

Osirix yazılımı kullanılarak, hepatik venöz fazda alınan görüntülerde, karaciğerin sınırları manuel olarak çizildi ve volümetrik analizler yapıldı. Kesit kalınlığı 5 mm olan görüntülerde sınırları çizilen karaciğer parankiminin vasküler yapılar dahil karaciğer volümü (cm³ cinsinden) elde edildi (Resim 2). Daha sonra özel yazılım ile vasküler yapıların çıkarıldığı kansız karaciğer volümleri elde edildi. Önce total karaciğer volümü, sonrasında ise sağ lob volümü hesaplanarak çıkarma işlemi ile sol lob volümü elde edildi. Sol lob ağırlığının total karaciğere oranı hesaplandı. Olgular sol lob ağırlığının total ağırlığa oranının ≥ %30 (Grup 1) ve < %30 (Grup 2) olmasına göre gruplandırıldı.



Resim 2. Canlı vericili karaciğer nakli planlanan 19 yaşında erkek verici adayında yapılan volümetrik analiz sonuçları. A: Total karaciğerin vasküler yapılar dahil volümü, B: Sağ lobun vasküler yapılar dahil volümü.

2.4. İstatistik

Yapılan Shapiro-wilk testinde verilerin normal dağılıma uygun olduğu görüldü ($p>0.05$). Gruplar arası karşılaştırmalarda Student-T testi ve Chi-Square testi kullanıldı. $p < 0,05$ olan değerler istatistiksel olarak anlamlı kabul edildi. İstatistiksel analizler Statistical Package for Social Science (SPSS Inc, ABD) sürüm 17.0 programı ile yapıldı.

BULGULAR

Çalışmaya dahil olan 136 verici adayının vücut kitle indeksi (BMI) ortalama $25,2\pm 4,2$ olarak bulundu. Yapılan volumetrik analizlere göre bütün olguların ortalama total karaciğer ağırlığı, sağ lob ağırlığı ve sol lob ağırlığı sırasıyla 1367 ± 236 cm³, 937 ± 176 cm³ ve 431 ± 84 cm³ hesaplandı (Tablo 1). Bu olgularda karaciğer sol lob ağırlığının total ağırlığa oranı %21 ile %39 arasında

değişmekteydi (ortalama: $\%31,1\pm 3,7$). Bu oran olguların 78'inde (%57) %30 ve üzerinde, 58'inde (%43) ise %30'un altında saptandı. Sg4A olguların 85'inde LHA'dan (%63), 45'inde RHA'dan (%33), 6'sında ise diğer arterlerden (% 4) çıkış göstermekteydi.

Grup 1'de 78 olgu (33 erkek, 45 kadın), Grup 2'de 58 olgu (37 erkek, 21 kadın) yer aldı. Bireylerin yaş ortalaması Grup 1'de $31,8\pm 8,4$ yıl, Grup 2'de $33,8\pm 9,7$ yıl ($p=0,092$); BMI'leri Grup 1'de $20,0\pm 4,3$, Grup 2'de $25,5\pm 3,9$ ($p=0,279$) olup istatistiksel olarak anlamlı farklılık göstermiyordu (Tablo 2). Gruplar arası karşılaştırmalarda total volümler arasında anlamlı fark yokken ($p=0,775$), sağ lob ($p=0,003$) ve sol lob ($p=0,000$) volümleri arasında anlamlı farklılık saptandı (Tablo 3). İki grup arasında Sg4A çıkış yerlerinin anlamlı değişiklik göstermediği saptandı ($p=0,82$).

Tablo 1. Çalışmaya dahil edilen 136 olguda antropometrik ve volümetrik özellikler.

	Ortalama	SS	En düşük	En yüksek
Yaş (yıl)	32,6	9,05	19	53
Boy (cm)	166	0,08	146	195
BMI	25,2	4,2	16,97	39,45
Total volüm (cm ³)	1367	236	890	2000
Sağlob volüm (cm ³)	937	176	540	1390
Sol lob volüm (cm ³)	431	84	230	650
Rezidü volüm (%)	31,1	3,7	21	39

BMI: Vücut kitle indeksi, SS: Standart sapma

Tablo 2. Grup 1 (Rezidü volüm \geq %30) ve Grup 2'de (Rezidü volüm $<$ %30) yaş ve vücut kitle indeksleri

	Grup 1 (n=78)		Grup 2 (n=58)		P değeri
	Ortalama	Standart sapma	Ortalama	Standart sapma	
Yaş	31,8	8,4	33,8	9,7	0,092
BMI	25,0	4,3	25,5	3,9	0,279

BMI: Vücut kitle indeksi

Tablo 3. Grup 1 (Rezidü volüm \geq %30) ve Grup 2'de (Rezidü volüm $<$ %30) hesaplanan karaciğer total, sağ lob ve sol lob volümleri

	Grup 1 (n=78) Ortalama \pm SS	Grup 2 (n=58) Ortalama \pm SS	P değeri
Total karaciğer Volümü (ml)	1362 \pm 253	1374 \pm 213	0,775
Sağ lob volümü (cm ³)	898 \pm 181 ^a	989 \pm 155 ^b	0,003
Sol lob volümü (cm ³)	463 \pm 82 ^a	388 \pm 66 ^b	0,000

"a" "b" den farklı; SS: Standart sapma

Cinsiyete göre yapılan karşılaştırmada erkek olguların %47'sinde, kadın olguların ise %68'inde sol lob ağırlığının total ağırlığa oranı \geq %30 olup kadın ve erkek olgular arasındaki bu fark istatistiksel olarak anlamlı bulundu ($p=0,013$).

TARTIŞMA

Karaciğer, kendini yenileyebilme yeteneğine sahip olup Couinaud (10) tarafından tanımlanmış her biri birbirinden bağımsız işlev gören, ayrı vasküler ve biliyer ağaca sahip segmentlerden oluşmaktadır. Bu özellikleri nedeniyle segmental hepatektomiye ve CVKN'ye imkan sağlamaktadır. CVKN öncesi, verici adayları, radyolojik görüntüleme yöntemleriyle karaciğerlerinin kendileri ve alıcılar için kalitatif ve kantitatif yeterliliğine yönelik dantsitometrik ve volümetrik analizlerden ve cerrahi tekniklere uygunluğu ortaya koyacak vasküler anatomik incelemelerden geçirilmektedir. Nakillerin çoğunluğu erişkin vericiden erişkin alıcıya yapıldığından sol lob ağırlığı genellikle yetersiz kalmakta ve bu nedenle sağ lob rezeksiyonu (Segment 5-8) standart teknik olarak kabul görmektedir. Sağ lob rezeksiyonunda, inferior vena kavanın (IVC) karaciğer arkasında kalan kısmından başlayarak diyafragmatik yüzey boyunca safra kesesi fundusunun karaciğer alt kenarına temas ettiği bölgeye uzanan çizgi boyunca insizyon yapılır. Cantlie hattı olarak da bilinen bu çizgi MHV'nin sağından geçerek karaciğeri kabaca sağ ve sol olmak üzere ikiye ayırır. Operasyon öncesi, çıkarılacak greftin ve vericide kalacak rezidü karaciğer volümünün hesaplanması çok önemlidir (11). Bu amaçla CVKN öncesi tüm verici adaylarına, bilgisayar yazılım programları ile BT veya MRG görüntülerinin kullanıldığı ve volümetrik analizlerin elde edildiği sanal cerrahi işlemi yapılmaktadır (12, 13, 14). Yapılan karşılaştırmada, sanal ortamda hesaplanan greft ağırlığı ile cerrahi sırasında elde edilen gerçek greft ağırlığı arasında anlamlı farklılık saptanmamıştır (12). Karaciğer nakli konusunda ulusal ve uluslararası sıralamada en önlere bulunan merkezimizde bu işlemler titizlikle yapılmaktadır. Genel olarak sol lob ağırlığının total ağırlığa oranı %20 ile %40 arasında değişmekte olup sol lobu oluşturan segmentlerin ağırlığı bu oranı primer olarak etkilemektedir. Bizim çalışmamızda da bu oran %21 ile %39 arasında bulunmuştur. Segment 4'ün ağırlığına etki edebilecek arteriyel beslenmesinin de dolaylı olarak bu oranı etkileyebileceğini düşünerek planladığımız çalışmamızda, segment 4 arterinin normal veya varyasyonel çıkış göstermesine göre rezidü volümün istatistiksel olarak anlamlı farklılık göstermediğini saptadık.

CVKN sırasında olası komplikasyonları azaltmak ve cerrahi teknikte gerekli olabilecek modifikasyonları

belirlemek açısından, kompleks anatomiye ve birçok varyasyona sahip hepatic arterlerin iyi değerlendirilmesi çok önemlidir (15). Michell (9) tarafından sınıflandırılan ve anatomik olarak birçok varyasyon gösteren hepatic arterlerden literatürde yaygın olarak bahsedilmektedir. Bizim çalışmamızda yer alan olgularda da farklı arteriyel varyasyonlar bulunmaktaydı. Segment 4 arteri sol hepatic arter, sağ hepatic arter veya nadiren çölyak trunkusun diğer dallarından çıkış göstermektedir. Sol hepatic arterden çıkış göstermesi normal kabul edilirken sağ hepatic arter veya diğer dallardan çıkış göstermesi varyasyon olarak kabul edilmektedir (16). Bulgularımıza göre çalışma grubumuzun %63'ünde Sg4A sol hepatic arterden çıkmakta olup %37'sinde varyasyonel çıkış göstermekteydi. Sg4A varyasyonlarının, çoğunlukla cerrahi tekniği engellemekle birlikte, verici güvenliğini direkt etkilediğinden operasyon öncesi nakil cerrahisi tarafından bilinmesi hayati önem taşır.

Bildiğimiz kadarıyla hepatic arter varyasyonları ve Sg4A ile karaciğer volümü arasında daha önceden yayınlanmış bir çalışma bulunmamaktadır. İlk kez yapılan çalışmamızın sonuçlarına göre Sg4A çıkış yerinin sol lob/total karaciğer ağırlığı oranına etkisinin olmadığı görülmektedir. Klinik tecrübelerimiz ışığında rezidü karaciğer ağırlığının çok önemli olduğu verici adaylarında volümetrik analizlerin yanısıra, olabilecek bu tür arteriyel veya diğer vasküler-biliyer varyasyonlar ile total ve/veya her iki lob karaciğer volümü ve bunların oranları arasında bir ilişkinin saptanması literatüre ve klinik pratiğe çok önemli katkı sağlayacaktır. Bu amaçla daha kapsamlı ve daha çok anatomik varyasyonun analiz edildiği ileri çalışmalara ihtiyaç duyulmaktadır.

Karaciğer toplam ağırlığı ile her iki lob ağırlığının birbirine oranı CVKN'de büyük önem taşımaktadır. Başlangıçta, hem alıcı hem de verici sağlığını yakından etkileyen yeterli miktarda fonksiyonel karaciğer volümleri antropometrik özelliklere göre tahmin edilmeye çalışılmış ancak yüksek oranda değişiklik göstermesi nedeniyle yetersiz bulunmuştur (17). Bu nedenle özel yazılımlar gerektiren volümetrik analiz yöntemleri kullanılmaktadır (18, 19). Bizim kullandığımız yöntem ile ölçülen değerlerle yaptığımız gruplamada sol lob volümünün gruplar arasında anlamlı farklılık göstermesi beklenen bir durumdu. İlginç olarak sol lobun daha küçük olduğu grupta anlamlı olarak sağ lobun daha ağır olduğunu tespit ettik. Total karaciğer ağırlığının vücudun ihtiyacını karşılayabilecek miktarda olabilmesi için, sol lob ağırlığının düşük olması durumunda sağ lob volümünün artması, karmaşık bir embriyolojik gelişime sahip olan karaciğerin gelişim basamaklarının daha ayrıntılı incelenmesini gerektirmektedir.

Yapılan çalışmalarda karaciğer ağırlığının vücut kitle indeksi ile orantılı olduğu bulunmuştur (20). Ayrıca literatürde aynı vücut kitle indeksine sahip kadın bireylerin erkeklere göre daha düşük karaciğer ağırlığına sahip olduğu belirtilmiştir (21, 22). Ancak sol lob ile total karaciğer ağırlığı arasında ve/veya her iki cinsiyet arasında bir farklılıktan bahsedilmemektedir. Bizim bulgularımıza göre sol lob/total karaciğer oranının %30 ve üzerinde olması kadın olgularda erkeklere göre daha fazla olup istatistiksel olarak anlamlı bulunmuştur. CVKN açısından bakıldığında, verici adayları olarak değerlendirilecek birden fazla olgu varsa, inceleme ve değerlendirme sürecini kısaltmak amacıyla, kadın verici adayları öncelikle değerlendirilmelidir.

Çalışmamızda bir takım sınırlamalar bulunmaktadır. İlk olarak çalışma retrospektif olarak planlanmıştır. Değerlendirilen adayların bir kısmı farklı nedenlerle opere olamamış ve opere edilen olguların bir kısmında ölçülen gerçek greft ağırlığına ulaşamamıştır. Bu nedenle operasyon öncesi hesaplanan volümlerin, cerrahi sonrası çıkarılan karaciğer ağırlığı ile karşılaştırmasının yapılamaması bir diğer önemli sınırlamadır.

SONUÇ

Sonuç olarak segment 4 arter varyasyonu ile karaciğer sol lob ağırlığının total ağırlığa oranı arasında anlamlı bir ilişki saptanmamıştır. Ancak bu ilişkiyi daha net ortaya çıkarmak için daha kapsamlı planlanmış ve diğer anatomik varyasyonların da analiz edildiği ileri çalışmalara ihtiyaç duyulmaktadır.

KAYNAKLAR

1. Emond JC, Renz JF, Ferrell LD, Rosenthal P, Lim RC, Roberts JP. Functional analysis of grafts from living donors: implications for the treatment of older recipients. *Ann Surg* 1996;224(4):544-52.
2. Lo CM, Fan ST, Liu CL. Extending the limit on the size of adult recipient in living donor liver transplantation using extended right lobe graft. *Transplantation* 1997;63(10):1524-8.
3. Francavilla A, Zeng Q, Polimeno L, Carr BI, Sun D, Porter KA. et al. Small-for-size liver transplanted into larger recipient: A model of hepatic regeneration. *Hepatology* 1994;19(1):210-6.
4. Aramaki O, Sugawara Y, Kokudo N, Takayama T, Makuuchi M. Branch patch reconstruction in living donor liver transplantation: arterialization of grafts with replaced type arteries. *Transplantation* 2006;82:1541e3.
5. Takatsuki M, Chiang YC, Lin TS, Wang CC, Concejero A, Lin CC et al. Anatomic and technical aspects of hepatic artery reconstruction in living donor liver transplant. *Surgery* 2006;140(5):824-8.
6. Guiney MJ, Kruskal JB, Sosna J, Hanto DW, Goldberg SN, Raptopoulos V. Multidetector row CT of relevant vascular anatomy of the surgical plane in split-liver transplantation. *Radiology* 2003;229(2):401-7.
7. Xu X, Zheng SS. Variation and reconstruction of the hepatic artery in liver transplantation. *Hepatobiliary Pancreat Dis Int* 2006;5(2):170-2.

8. Macdonald DB, Haider MA, Khaili K, Kim TK, O'Malley M, Greig PD. et al. Relationship between vascular and biliary anatomy in living liver donors. *AJR Am J Roentgenol* 2005;185(1):247-52.
9. Michels NA. Newer anatomy of the liver and its variant blood supply and collateral circulation. *Am J Surg* 1966;112(3):337-47.
10. Couinaud C. *Le Foie: Etudes Anatomiques et Chirurgicales*. Paris: Masson 1957
11. Radtke A, Sotiropoulos GC, Nadalin S, Molmenti EP, Schroeder T, Saner FH. et al. Preoperative volume prediction in adult live donor liver transplantation: 3-D CT volumetry approach to prevent miscalculation. *Eur J Med Res* 2008;28;13(7):319-26.
12. Karakaş H, Duran C, Yılmaz S, Sağır Kahraman A. Canlı vericili karaciğer naklinde sanal cerrahi: 64 kesitli çok kesitli bilgisayarlı tomografi volümetrinin gerçek greft volümü ile karşılaştırılması. *Türk Radyoloji Bülteni* 2007 (Ek 1);13:43.
13. Hiroshige S, Shimada M, Harada N, Shiotani S, Ninomiya M, Minagawa R. et al. Accurate preoperative estimation of liver-graft volumetry using three-dimensional computed tomography. *Transplantation* 2003;15;75(9):1561-4.
14. Lamade W, Glombitza G, Fischer L, Chiu P, Cardenas CE Sr, Thorn M. et al. The impact of 3-dimensional reconstructions on operation planning in liver surgery. *Arch Surg* 2000;135(11):1256-61.
15. Byun JH, Kim TK, Lee SS, Lee JK, Ha HK, Kim AY. et al. Evaluation of the hepatic artery in potential donors for living donor liver transplantation by computed tomography angiography using multidetector row computer tomography: comparison of volume rendering and maximum intensity projection techniques. *J Comput Assist Tomogr* 2003;27:125e31.
16. Erbay N, Raptopoulos V, Pomfret EA, Kamel IR, Kruskal JB. Living donor liver transplantation in adults: vascular variants important in surgical planning for donors and recipients. *AJR Am J Roentgenol* 2003;181(1):109-14.
17. Vauthey JN, Abdalla EK, Doherty DA, Gertsch P, Fenstermacher MJ, Loyer EM. et al. Body surface area and body weight predict total liver volume in Western adults. *Liver Transpl* 2002;8(3):233-40.
18. Klink T, Simon P, Knopp C, Ittrich H, Fischer L, Adam G. et al. Liver remnant regeneration in donors after living donor liver transplantation: long-term follow-up using CT and MR imaging. *Rofo* 2014;186(6):598-605.
19. Tanemura A, Mizuno S, Wada H, Yamada T, Nobori T, Isaji S. et al. Donor age affects liver regeneration during early period in the graft liver and late period in the remnant liver after living donor liver transplantation. *World J Surg* 2012;36(5):1102-11.
20. Poovathumkadavil A, Leung KF, Al Ghamdi HM, Othman Iel H, Meshikhes AW. Standard formula for liver volume in Middle Eastern Arabic adults. *Transplant Proc* 2010;42(9):3600-5.
21. Chan SC, Liu CL, Lo CM, Lam BK, Lee EW, Wong Y et al. Estimating liver weight of adults by body weight and gender. *World J Gastroenterol* 2006;14;12(14):2217-22.
22. Chouker A, Martignoni A, Dugas M, Eisenmenger W, Schauer R, Kaufmann I et al. Estimation of liver size for liver transplantation: the impact of age and gender. *Liver Transpl* 2004;10(5):678-85.