



Radius Başlı Kırıklarında Başın Eksizyonu veya Artroplastiye Bir Alternatif: Parçaların Cerrahi Masada Birleştirilmesi

Çetin Işık¹, Mustafa Akkaya¹, Ramazan Akmeşe¹, Osman Tecimel¹, Savaş Kudaş², Murat Bozkurt¹

¹Yıldırım Beyazıt Üniversitesi Ankara Atatürk Eğitim ve Araştırma Hastanesi, Ortopedi ve Travmatoloji Kliniği, Ankara

²Yıldırım Beyazıt Üniversitesi Ankara Atatürk Eğitim ve Araştırma Hastanesi, Spor Hekimliği, Ankara

Özet

Amaç: Çalışmamızda Mason sınıflaması tip 3 ve 4 gibi çok parçalı ve / veya deplase radius başlı kırıklarında; mevcut kırık parçaların cerrahi masada birleştirilerek anatomik plak kullanılıp fiks edilmesinin etkili bir yöntem olup olmadığını araştırdık.

Gereç ve Yöntemler: Haziran 2005 - Ekim 2011 tarihleri arasında, Mason tip 3-4 radius başlı kırığı tanısı ile Yıldırım Beyazıt Üniversitesi Ankara Atatürk Eğitim ve Araştırma Hastanesi Ortopedi ve Travmatoloji Kliniği'nde opere olmuş 29 hastadan, mevcut kırık parçalarının dışında redükte edilerek, başın rekonstrükte edildiği ve radius başlı plağı ile fiksasyonun sağlandığı 11 olgu retrospektif olarak değerlendirildi.

Bulgular: Çalışmaya dahil edilen hastaların 8'i erkek 3'ü kadın idi. Hastaların yaş dağılımı 24 – 47 arasında olup ortalama 35 yaş iken, ortalama takip süresi 44,9 ay idi. Hastalar klinik açıdan dirsek muayenesi yapılarak, kırık hattının radyolojik olarak incelenmesiyle, omuz, kol ve el sakatlık ölçümü skoru ve Mayo Dirsek Performans İndeksi' ne göre değerlendirildi.

Sonuç: Radius başlı dirsek ve önkol için sekonder stabilizatör görevi görmektedir. Mason sınıflaması tip 3 ve 4 gibi parçalanma ve/veya deplasman nedeniyle radius başının redükte edilemeyeceği kırıklarda rezeksiyon ve/veya prostetik replasmana geçileceği durumlarda; kırık parçalarının cerrahi masada redükte edilmesi ve radial başın rekonstrüksiyonu sonrası anatomik plak ile fiksasyonunun denemesi, özellikle genç yaşta hastalarda cerrahi bir alternatif olabilir.

Anahtar Kelimeler: Radius Kırıkları; Kırıklar-Parçalı, Kırık Sabitlemesi-Internal; Arthroplasti-Replasman.

An Alternative to Radial Head Excision or Arthroplasty: On Surgical Table Reconstruction of Radial Head Fractures

Aim: We aimed to show that successful results can be obtained by combining the fractured parts over the operating table and fixing them with an anatomic plate in Mason type 3 - 4 multi-fragmented and / or displaced radial head fractures.

Materials and Methods: Eleven cases of the 29 patients, operated in Yıldırım Beyazıt University Ankara Atatürk Education and Research hospital with the diagnosis of Mason type 3-4 radius head fracture, between June 2005–October 2011, in which fracture reduced outside, than providing the head reconstruction and fixing with radius head plate; were evaluated retrospectively.

Results: Eight patients were male, 3 were female. Patient's ages ranged from 24 to 47 years of age with a mean age of 35 years. Mean follow-up was 44,9 months. Patients were evaluated for elbow with disabilities of the arm, shoulder and hand outcome measures and Mayo elbow performance index with radiological examination of the fractures.

Conclusion: Radial head is secondary stabilizer to the elbow and forearm. In the cases of undergoing resection and/or prosthetic replacement after unsuccessful reduction of radius head fractures because of crash or displacement such as Mason type 3 – 4, trying to combine the parts of the fracture at the surgery table, than reconstruction of the head following by fixation with anatomic plate, can be an operational alternative especially in younger patients.

Key Words: Radius Fractures; Fractures-Comminuted; Fracture Fixation-Internal; Arthroplasty-Replacement.

GİRİŞ

Radius başlı kırıkları erişkin dirseğindeki en sık kemik yaralanmalarındadır. Radius başlı valgus stabilitesinin %30'unu sağlar. Primer valgus stabilizatörü ise medial kollateral ligamandır. Radius başının 1/4'ü zedelendiğinde önkol rotasyonu bozulur.

Radius başı kapitellum ile çarpıştığında kırılır. Kırıkların çoğu el açık ve gergin durumda, dirsek ekstansiyonda ve önkol valgus durumunda iken el üzerine düşmekle olur. Mason sınıflaması bu bölge kırıklarında en çok kullanılan sınıflamadır (1-3). Parçalı kırıklar ve kırıklı çıkıklar Mason tip 3 ve 4 olarak sınıflandırılır (1-3). Kırık parçalarının sayısı ve büyüklüğüne göre tedavi metodu değişmektedir. Mason tip 3 ve 4 kırıklar cerrahi olarak tedavi edilir

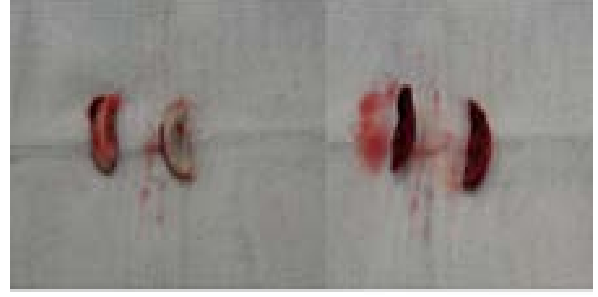
ve radius başı eksizyonu, açık redüksiyon- internal fiksasyon ve radius başı protezi uygulaması cerrahi seçenekler arasındadır (4).

Bu çalışmada internal fiksasyon yapamadığımız çok parçalı veya yumuşak doku bağlantısını yitirmiş aşırı deplase radius başı kırıklarına; başın eksizyonu veya radius başı protezi seçeneklerine geçmeden önce, daha biyolojik ve anatomik olarak gördüğümüz parçaların cerrahi masada birleştirilip anatomik plak ile sabitlenmesi yöntemini uyguladık. Amacımız bu yöntemin sonuçlarının, başın eksizyonu veya radius başı protezine bir alternatif olup olamayacağını görmektir.

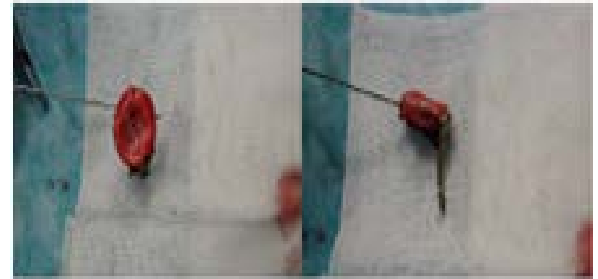GEREÇ VE YÖNTEMLER

Haziran 2005-Ekim 2011 tarihleri arasında, Mason tip 3-4 radius başı kırığı tanısı ile Ankara Atatürk Eğitim ve Araştırma Hastanesi' nde opere olmuş 29 hasta retrospektif olarak incelendi. Bu hastalardan, kırığın dışında redükte edilerek, başın rekonstrükte edildiği ve radius başı plağı ile fiksasyonun sağlandığı 11 tanesi çalışmaya dahil edildi. Hastaların 8'i erkek 3'ü kadın idi. Ortalama yaş 35 yıl iken(24-47), ortalama takip süresi 44,9 ay idi.

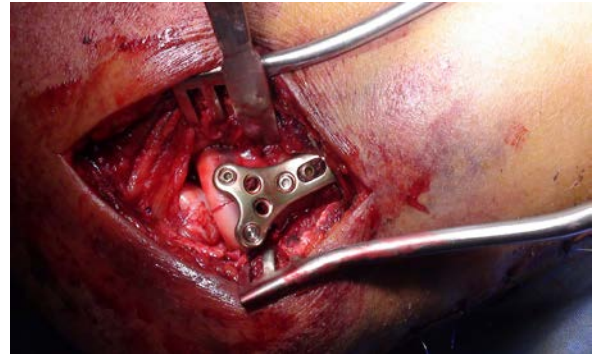
Tüm hastalarda supin pozisyonunda ve kola turnike uygulanarak cerrahiye başlandı. Operasyonlar tek cerrah tarafından gerçekleştirildi. Ön kola pronasyon ve supinasyon yapılarak radius başının yeri bulundu ve lateral humerus kondilinin posterior yüzeyinden olekranon ucunun yaklaşık 6cm distaline doğru uzanan posterolateral bir insizyon ile cilt cilt-altı geçildi. Anconeus ve ekstansor karpi ulnaris kasları arasından girildi. Posterior interosseöz sinirin cerrahi alandan uzaklaştırılması için ön kol pronasyona alındı. Supinator kas kesilip, kapsül ve annüler ligaman açılarak kırığa ulaşıldı. Parçaların cerrahi alanda birleştirilemeyecek kadar parçalı veya deplase olduğu 11 vakada kırık fragmanları cerrahi masaya alınarak anatomik plak ve vida yardımı ile birleştirildi.(Resim 1a, 1b, 2a, 2b) Radius başı anatomik yerine uygun rasyonda aynı plak kullanılarak fiks edildi (Resim 3, Resim 4a, 4b).



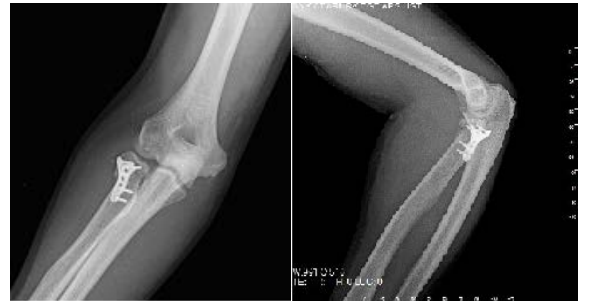Resim 1a, 1b. Deplasman nedeniyle cerrahi alanda fiks edilemeyen, cerrahi masaya alınan kırık radius başı parçaları.



Resim 2a, 2b. Radius başının dışarıda plak- vida yardımı ile rekonstrüksiyonu.



Resim 3. Aynı plak ile radius başının anatomik yerine fiks edilmesi.



Resim 4a, 4b. Hastanın postoperatif ön-arka ve yan direkt grafileri.

Fiksasyon sonrası kapsül ve anüler ligaman uygun gerginlikte onarıldı.

Hastalar kontrol dönemlerinde radyolojik olarak uygun dizilim, implant yetmezliği- fiksasyon kaybı, kaynama problemleri, heterotopik ossifikasyon ve nekroz açısından değerlendirilirken, klinik olarak da dirsek fleksiyon- ekstansiyonu, önkol pronasyon- supinasyonu, ağrı, stabilite, enfeksiyon, eklem sertliği, DASH (omuz, kol ve el sakatlık ölçümü) Skoru ve Mayo Dirsek Performans İndeksi'ne (MDPI) göre değerlendirildi.

BULGULAR

Hastaların son takiplerinde radius başında nekroz veya kırık fragmanlarında devitalizasyon

gözlenmedi. Tüm hastalarda kaynama elde edildi. Fiksasyon kaybı ve heterotopik ossifikasyon görülmedi, fakat radius başının %15'lik bir defekt kalacak şekilde rekonstrükte edildiği bir olguda proksimal radio-ulnar eklemden hafif dejeneratif değişiklikler olduğu görüldü. Hiçbir olguda instabilite yoktu. Nörovasküler bir yaralanma ve enfeksiyon ile de karşılaşılmaz iken, hastalar ortalama 12,8 haftada (10-16) günlük aktivitelerine geri döndü. Ortalama dirsek fleksiyonu 134° (125-142) iken, 2 hastada ortalama 15° lik ekstansiyon kaybı görüldü. Diğer hastalarda ekstansiyon tam veya tama yakın ölçüldü. Ortalama pronasyon 75°, ortalama supinasyon 70° olarak ölçüldü. Ortalama DASH 2,04(0-5,8) iken, MDPI 94,54 (80-100) bulunarak, radius başının dışarıda rekonstrüksiyonu tekniği ile 9 hastada çok iyi, 2 hastada iyi sonuç alındı (Tablo 1).

Tablo 1. Hasta bilgileri ve son kontroldeki klinik bulguları.

Olgu	Cinsiyet	Yaş	Takip süresi ay	Tanı	Fleksiyon dirsek	Ekstansiyon kaybı	Pronasyon/Supinasyon	MDPI	DASH
1.	E	40	39	Mason 3	140°	-	90°/90°	100	0
2.	E	28	47	Mason 4	136°	-	70°/62°	100	1,7
3.	E	25	32	Mason 3	135°	-	90°/86°	95	4,2
4.	E	42	17	Mason 4	125°	15°	64°/44°	80	5,8
5.	K	35	59	Mason 3	128°	-	70°/70°	95	1,7
6.	E	47	86	Mason 3	134°	-	74°/80°	100	0,8
7.	E	32	63	Mason 3	135°	-	70°/74°	90	2,5
8.	E	43	21	Mason 4	134°	15°	65°/62°	95	1,7
9.	K	34	44	Mason 3	142°	-	85°/70°	100	0
10.	K	35	9	Mason 4	125°	-	75°/64°	85	3,3
11.	E	24	77	Mason 3	140°	-	72°/68°	100	0,8

TARTIŞMA

Radius başı dirsek ve önkol için sekonder stabilizatör görevi görmektedir. Mason tip 3 ve 4 kırıklarda açık redüksiyon- internal fiksasyon, eksizyon ve artroplasti cerrahi seçenekler olarak tercih edilebilir (4).

Cerrahi endikasyon konulmuş radius başı kırıklarında, açık redüksiyon ve internal fiksasyon ilk denenmesi gereken yöntem olmalıdır. Radial başın rezeksiyonu, çok parçalı kırıklarda ve yaşlı hastalarda halen tercih edilen bir yöntemdir. Eksizyon yapılan hastalarda uzun dönemde kronik ağrı, dirsek instabilitesi, dirsek ve el bilek artrozu gelişebilmektedir.

Dirsek instabilitesinin eşlik ettiği, çok parçalı kırığı olan genç hastalarda protez replasmanı gündeme gelmektedir. Ancak eklem aşırı sıkışmasına bağlı olarak gelişen kapitellar aşınma, artroz ve sinovit prostetik replasmanın dezavantajlarıdır (5). Zarattini ve arkadaşlarının yayınlamış oldukları çalışmada Mason tip 2 radius başı kırığı tanısı ile tedavi edilmiş hastalarda açık redüksiyon ve internal fiksasyon ile radius başı eksizyonu karşılaştırılmış, açık redüksiyon ve internal fiksasyon yapılan hastaların, eksizyon yapılan hastalara göre daha az rezidüel ağrı, daha yüksek eklem hareket açıklığı ve daha stabil bir eklem sahip olduklarını belirtmişlerdir (6). Ikeda ve arkadaşları da parçalı radius başı kırıklarında fonksiyonel sonuçların, açık redüksiyon- internal fiksasyonda, rezeksiyona göre daha başarılı olduğunu göstermişlerdir (7).

Liu ve arkadaşlarının yayınlamış oldukları çalışmada Mason tip 3 parçalı radius başı kırığı tanısı ile tedavi edilmiş 65 hasta incelenmiş ve açık reduksiyon- internal fiksasyon ile radius başı protezi karşılaştırılmıştır. Bu çalışmada 35 hastaya açık reduksiyon-internal fiksasyon uygulanmış, 30 hastaya ise radius başı artroplastisi uygulanmıştır. Yazarlar radius başı artroplastisi uygulanan hastaların, açık reduksiyon-internal fiksasyon uygulanan hastalardan daha iyi eklem fonksiyonları olduğunu bildirmişlerdir (8). Artroplastiden iyi sonuç alınmasına karşın, protez ömrü, aşınma ve gevşemeye bağlı sorunlar ile ilgili yayınlar da mevcuttur (9).

Çalışmamızın sonuçlarına baktığımızda, parçalanma veya deplasman nedeniyle reduksiyon ve internal fiksasyon yapılamayan, bu nedenle rezeksiyon ve/veya radius başı protezine geçileceği durumlarda, kırık parçalarının cerrahi masada redükte edilip radial başın rekonstrüksiyonu sonrası anatomik plak ile fiksasyonunun denemesinin, özellikle genç yaşta hastalarda bir alternatif olabileceği düşüncesindeyiz. Businger ve arkadaşlarının 6 olguda uygulayıp tanımlamış olduğu bu teknik ile ilgili literatürde başka yayın yoktur. Aldığımız sonuçlar tekniğin tanımlanmış olduğu 6 olgu ile benzerdir (10). Bu teknikte parçaların reduksiyonu klasik açık reduksiyona göre daha kolay olsa da, rotasyon ile ilgili problemlerin yaşanmaması için plağın doğru yere yerleştirildiğinden emin olunmalıdır. Rekonstrüksiyon sonrası başın %15'inin defektif kaldığı bir olgumuzda fonksiyonel skorların daha düşük çıkması, diğer cerrahi seçeneklerin düşünülmesi açısından dikkat edilmesi gereken bir bulgudur. Vaka sayısının azlığı ve takip süresinin

kısalığı bu çalışmanın zayıf yönleri olsa da takip süresi boyunca radius başının canlı ve fonksiyonel kalabilmesi, bu yöntemin başın eksizyonu ve artroplastie bir alternatif olabileceğini göstermektedir.

KAYNAKLAR

1. O'Driscoll SW, Jupiter JB, Cohen MS, Ring D, McKee MD. Difficult elbow fractures: pearls and pitfalls. Instr Course Lect 2003;52:113-34.
2. Lindham S, Hugosson C. The significance of associated lesions including dislocation in fractures of the neck of the radius in children. Acta Orthop Scan 1979;50:79-93
3. Kaufman B, Rinott MG, Tazma M. Closed reduction of fractures radius in children. J Bone Joint Surg 1989;71:66-7.
4. Broberg Ma, Morrey BF. results of treatment of fractures-dislocations to the elbow. Clin Orthop Relat Res 1987;216:109-19.
5. Van Riet RP, Van Glabbeek F, Verborgt O, Gielen J. capitellar erosion caused by a metal radial head prosthesis; a case report. J Bone Joint Surg Am 2004;86-A:1061-4
6. Zarattini G, Galli S, Marchese M, Mascio LD, Pazzaglia UE. The surgical treatment of isolated mason type 2 fractures of the radial head in adults: comparison between radial head resection and open reduction and internal fixation. J Orthop Trauma 2012;26:229-35.
7. Ikeda M, Sugiyama K, Kang C, Takagaki T, Oka Y. Comminuted fractures of the radial head: comparison of resection and internal fixation surgical technique. J Bone Joint Surg Am 2006;88:11-23.
8. Liu B, Lin Z, Cao L, Kang Y. Effectiveness comparison between open reduction combined with internal fixation and artificial radial head replacement in treating mason type-3 comminuted fractures of radial head. Zhongguo Xiu Fu Chong Jian Wai Ke Za Zhi 2010;24:900-3.
9. Flinkkila T, Kaisto T, Simiö K, Hyvönen P, Leppilahti J. Short- to mid-term results of metallic press-fit radial head arthroplasty in unstable injuries of the elbow. J Bone Joint Surg Br 2012;94:805-10.
10. Businger A, Ruedi TP, Sommer C. On-table reconstruction of comminuted fractures of the radial head. Injury 2010;41:583-8.

Received/Başvuru: 01.08.2012, Accepted/Kabul: 10.08.2012

Correspondence/İletişim

Çetin İŞİK
Ankara Atatürk Eğitim ve Araştırma Hastanesi, Ortopedi ve Travmatoloji Kliniği, 06800, Bilkent/ANKARA
GSM: 0505 4940812
E-mail: ortdrcetin@hotmail.com

For citing/Atf için:

İşık Ç, Akkaya M, Akmeşe R, Tecimel O, Kudaş S, Bozkurt M. An alternative to radial head excision or arthroplasty: On surgical table reconstruction of radial head fractures. J Turgut Ozal Med Cent 2013;20(1):36-39
DOI: 10.7247/jtomc.20.1.8