



## Megaüreterli Aksesuar Böbrek: Olgu Sunumu

Süleyman Bulut,<sup>1</sup> Cevdet Serkan Gökkaya<sup>1</sup>, Hüseyin Cihan Demirel<sup>1</sup>, Binhan Kağan Aktaş<sup>1</sup>, Cüneyt Özden<sup>1</sup>, Mehmet Murat Baykam<sup>1</sup>, Ali Memiş<sup>2</sup>

<sup>1</sup>Ankara Numune Eğitim ve Araştırma Hastanesi, Üroloji Kliniği, Ankara  
<sup>2</sup>Kafkas Üniversitesi Tıp Fakültesi, Üroloji Anabilim Dalı, Kars

### Özet

Böbreğin sayı fazlalığı bozukluğu olan aksesuar böbrek, nadir görülen konjenital anomalilerden biridir. Bu durum tek başına olabileceği gibi, diğer anomalilerle birlikte de olabilir. Megaüreterli aksesuar böbrek ise daha ender olup literatürde bugüne kadar 3 olgu bildirilmiştir. Biz bu makalede, 33 yaşındaki bir erkek hastada, radyolojik görüntüleme asıl böbreğin kranialinde tespit edilen ve megaüreter ile birliktelik gösteren nadir bir aksesuar böbrek olgusunu sunduk ve güncel literatür eşliğinde tartıştık. Hasta sağ yan ağrısı şikayeti ile polikliniğimize başvurmuştu. Radyolojik tanı sonrası operasyona alınan hastanın, ameliyatta ayrı pedikülü olan yaklaşık 2×3×2 cm'lik aksesuar böbreği megaüreteriyle birlikte çıkarıldı. Postoperatif 3. gün taburcu edilen hastanın patoloji spesmeni atrofik böbrek ve kronik üreterit olarak rapor edildi.

**Anahtar Kelimeler:** Aksesuar Böbrek; Megaüreter; Üreterohidronefroz.

### Accessory Kidney With Megaureter: A Case Report

#### Abstract

Being a numerary anomaly of kidneys, accessory kidney is one of the rare congenital anomalies. It may be seen alone or in combination with other anomalies. Accessory kidney with megaureter is even rarer and only three cases have been reported in the literature. In this article, we presented a rare case of accessory kidney with megaureter in a 33 years old male patient, located cranial to the main kidney on radiologic imaging and discussed under the guidance of current literature. The patient admitted to our outpatient clinic with a complaint of pain in the right flank area. After radiological diagnosis, the patient was operated; approximately 2×3×2 cm accessory kidney was removed with its megaureter on the operation. The patient was discharged at postoperative 3rd day and his pathology specimen was reported as atrophic kidney and chronic ureteritis.

**Key Words:** Accessory Kidney; Megaureter; Ureterohydronephrosis.

## GİRİŞ

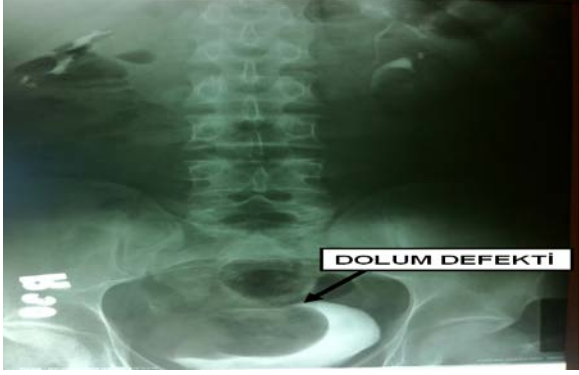Böbreğin sayı fazlalığı bozukluğu olan aksesuar böbrek nadir konjenital anomalilerden biridir. Aksesuar böbrek genellikle aynı taraf böbreğin altında lokalize olmakla birlikte, normal böbrekten tamamen ayrı veya o böbrek ile gevşek şekilde yapışıklık gösterebilirler (1,2). Asemptomatik olabileceği gibi diğer genitoüriner anomalilerle de birlikte olabilirler (3). Burada megaüreterli aksesuar böbreği olan bir hastanın tanı ve tedavisi literatür eşliğinde tartışıldı.

## OLGU SUNUMU

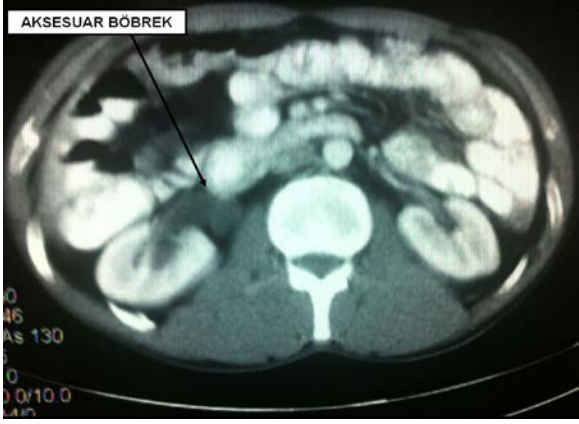Otuz üç yaşında erkek hasta, Ocak 2012 tarihinde sağ yan ağrısı şikayetiyle kliniğimize başvurdu. Özgeçmiş ve soygeçmişinde özellik yoktu. Fizik

muayenesi normaldi. Laboratuvar incelemesinde rutin biyokimya ve hemogram değerleri normaldi. Akciğer ve direkt üriner sistem grafilerinde patolojik bulgu yoktu. Abdominal ultrasonografide sağ üreterohidronefroz ve mesane sağ posterolateralinde 5 cm'lik kistik oluşum tespit edildi. İntravenöz pyelografide bilateral böbrekler fonksiyone idi, ayrıca sol komplet üreter duplikasyonu, sağ üreterohidronefroz ve mesane sağ yan tarafında düzgün sınırlı dolma defekti tespit edildi (Resim 1). Ardından abdominopelvik bilgisayarlı tomografide (BT) mesaneyi baskılayan bu kitlenin, sağ böbrek üst pol medialinde afonksiyone ve atrofik aksesuar böbreğe ait megaüreter ile ilişkili olduğu tespit edildi (Resim 2-3).

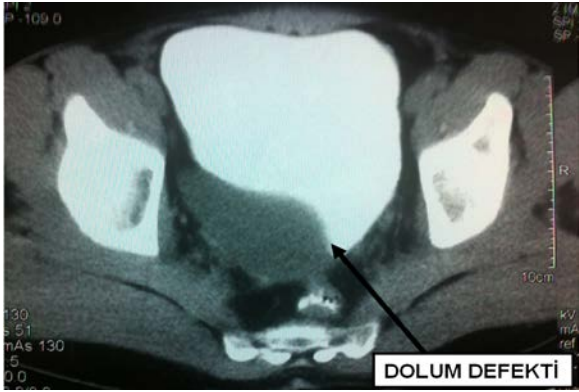
Lokal anestezi eşliğinde sistoskopi yapılan hastanın bilateral orifislerinin normal konum ve şekilde olduğu, sağ orifisin hemen üstünde mesaneyi dışarıdan basılayan kitle bulunduğu izlendi.



**Resim 1.** Sağ aksesuar böbreğin megaüreterinin mesane sağ yan duvarında oluşturduğu dolum defektinin IVP görüntüsü.



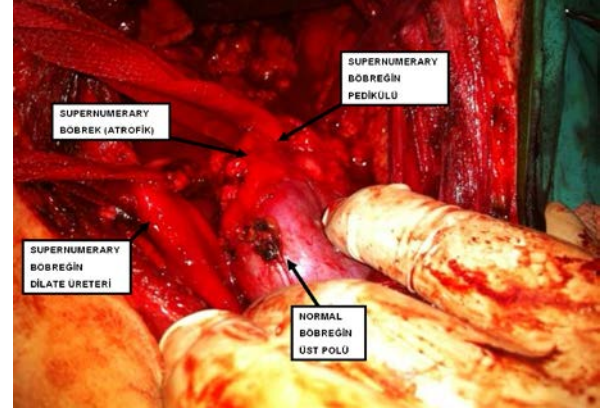
**Resim 2.** Hastanın BT'sindeki aksesuar böbreğin görüntüsü.



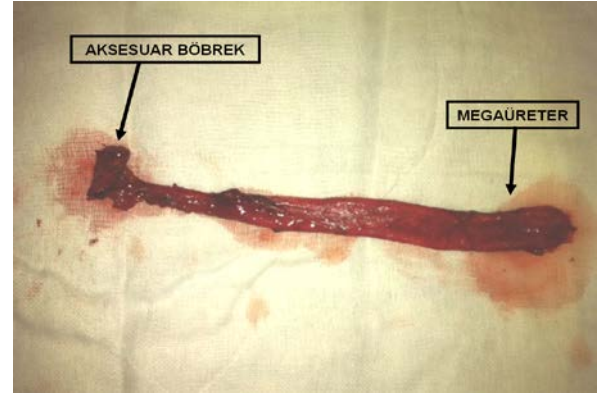
**Resim 3.** Sağ aksesuar böbreğin megaüreterinin mesane sağ yan duvarında oluşturduğu dolum defektinin BT görüntüsü

Sağ böbrek fonksiyonunun kitle baskısından etkilenmemesi amacıyla hastaya double-j kateter takıldı. Sağ aksesuar böbreğin megaüreterinin normal böbreğin üreteri üzerindeki bası etkisinin giderilmesi

amacıyla sağ nefroüretrektomi operasyonu yapıldı. Operasyonda hem normal hem de aksesuar böbreğin üreterleri bulundu ve ayrı ayrı asıldı. Megaüreterin kılavuzluğunda normal böbrek üst pol medialinde ayrı pedikülü olan yaklaşık 2×3×2 cm'lik aksesuar böbrek (Resim 4) megaüreteriyle birlikte çıkarıldı (Resim 5). Postoperatif 3. gün taburcu edilen hastanın patoloji spesmeni atrofik böbrek ve kronik üreterit olarak rapor edildi.



**Resim 4.** Peroperatif görüntü



**Resim 5.** Operasyonda çıkarılan megaüreterli aksesuar böbrek

## TARTIŞMA

Aksesuar böbrek, normal böbreğe benzer şekilde kendi toplayıcı sistemi, parankimi, damarsal yapıları, üreteri ve kapsülü olan konjenital bir anomalidir. Genellikle normal böbrekten daha küçük olsalar da, aynı boyutta ya da daha büyük de olabilirler (4). Yerleşim yerine göre aksesuar böbreğin üreter yapısı değişiklik gösterir. Eğer aksesuar böbrek normal böbreğin kranialinde yer

alıyorsa, her iki üreter mesaneye ayrı ayrı girmekte iken, kaudalde ise üreterler mesaneye girmeden birleşirler (5). Sunduğumuz bu hastada, aksesuar böbrek normal böbreğin kranialinde yer almaktaydı ve üreterler mesaneye ayrı ayrı girmekte idi.

Genetik etioloji primer olarak Wolf kanalının kaudal ucundan kaynaklanan renal tomurcuğun reduplikasyonuna dayanmaktadır. Aksesuar böbrekler genellikle normal fonksiyon görürler ve şekilleri normaldir. Lokalizasyon olarak genellikle normal böbreğin kaudalinde yer alırlar. Asıl böbreğe ya hafifçe tutunurlar ya da hiç bağlı olmayabilirler (6). Bu hastada aksesuar böbrek afonksiyone idi ve asıl böbreğin üst pol medialine yapıştı.

Aksesuar böbrekler daha çok insidental olarak tespit edilirler. Teşhis konulduktan sonra genellikle asemptomatik olarak seyrederken, bazen ateş, abdominal ağrı ve kitleye neden olabilirler (7). Çok nadiren üreteral atrezi, vajinal atrezi, penis ve uretranın komplet duplikasyonu, atnalı böbrek ve megaüreter gibi konjenital anomaliler ile birlikte tespit edilirler (8). Bu olguda, aksesuar böbrek ve megaüreter birlikteliği mevcuttu. Bu durum oldukça nadir olup literatürde bu güne kadar 3 megaüreterli aksesuar böbrek olgusu rapor edilmiştir (9,10).

Tedavi hastanın semptomlarına göre yapılır. Asemptomik vakalar düzenli izlenmeli, aksesuar böbrek fonksiyone değilse ya da hidronefroz, karsinom, taş veya pyelonefrit ile ilişkili ise medikal veya cerrahi tedavi uygulanmalıdır. Anlatılan olguda normal böbreğin üreterinde hidronefroza yol açan megaüreterli afonksiyone aksesuar böbrek tespit edildi ve tedavide nefroüretrektomi uygulandı.

Sonuç olarak, aksesuar böbrek oldukça nadir görülen bir anomalidir. Genellikle asıl böbrekten daha küçük ve kaudalinde yer alır. Çoğunlukla asemptomatik olsalar da, çok nadir olarak bu olguda olduğu gibi megaüreter, atnalı böbrek gibi diğer anomalilerle birlikte olabilirler. Bu durumda tedavi hastanın semptomlarına ve birlikte görülen diğer anomalilerin ciddiyetine göre planlanmalıdır.

## KAYNAKLAR

1. Ramasamy S, Paramasivam J, Janardhanam K. Supernumerary kidney presenting as pyonephrosis. *Indian J Urol* 2009;25:389-91.
2. Oztürk E, Yaman I, Bayarogullari H, Güzelmansur I. A rare anomaly presented with symptoms of acute abdomen: a third kidney located at right iliac fossa. *Ulus Travma Acil Cerrahi Derg* 2007;13:67-9.
3. Unal M, Erem C, Serçe K, Tuncer C, Bostan M, Gökçe M. The presence of both horseshoe and a supernumerary kidney associated with coarctation of aorta. *Acta Cardiol* 1995;50:155-60.
4. Koureas AP, Panourgias EC, Gouliamos D, Trakadas SJ, Vlahos LJ. Imaging of a supernumerary kidney. *Eur Radiol* 2000;10:1722-3.
5. Oto A, Kerimoğlu U, Eskiçorapçı S, Hazirolan T, Tekgül S. Bilateral supernumerary kidney: imaging findings. *JBR-BTR* 2002;85:300-3.
6. Bernik TR, Ravnic DJ, Bernik SF, Wallack MK. Ectopic supernumerary kidney, a cause of para-aortic mass: case report and review. *Am Surg* 2001;67:657-9.
7. Flyer MA, Haller JO, Feld M, Kantor A. Ectopic supernumerary kidney: another cause of a pelvic mass. *Abdom Imaging* 1994;19:374-5.
8. Gonzalvo PV, Ramada BF, Blasco AJE, Donderis GC, Navalón VP, Zaragoza OJ. Supernumerary kidney with ectopic ureteral opening to the vagina associated with horseshoe kidney. *Actas Urol Esp* 1992;16:796-8.
9. Jensenius H, Munck T. Supernumerary kidney with megalo-ureter; report of a case. *Acta Chir Scand* 1955;109:20-5.
10. Van den Bulcke C, Keutgen JM, Van Hees JN. A propos of a case of supernumerary kidney with megaureter leading into the vulva. *Acta Urol Belg* 1966;34:282-6.

Received/Başvuru: 08.05.2012, Accepted/Kabul: 10.07.2012

## Correspondence/İletişim

Süleyman BULUT  
Ankara Numune Eğitim ve Araştırma Hastanesi B Blok  
3. Kat Üroloji Kliniği, Ankara  
Tel: 0312 5085279  
Fax: 0312 3111121  
E-mail: drsbulut@yahoo.com

## For citing/Atf için:

Bulut S, Gökkaya CS, Demirel HC, Aktaş BK, Özden C, Baykam MM, Memiş A. Accessory kidney with megaureter: A case report, *J Turgut Ozal Med Cent* 2013;20(1):83-85 DOI: 10.7247/jtomc.20.1.20