



## Boyun Orta Hattında Tiroglossal Duktus Kisti Sanılan Ektopik Tiroid Doku Adenomu

Yüksel Toplu, Erkan Karataş, Mehmet Turan Çiçek, Zekeriya Çetinkaya

İnönü Üniversitesi Tıp Fakültesi, Kulak Burun Boğaz Anabilim Dalı, Malatya

### Özet

Tiroglossal duktus kisti genellikle embriyolojik tiroid göçü sırasında embriyojenik kanalın tıkanmasındaki bir problemden kaynaklanır. Bu doğumsal lezyon pediatrik yaş grubunda en sık görülen boyun orta hat kitleleridir. Bunlar genellikle çiğneme, yutma dil hareketleri ve dilin dışarı çıkarılması ile hareket eden problemsiz kitlelerdir. Bu hastalarda enfeksiyon, süpürasyon ve büyüme gibi komplikasyonlar görülebilir. Yutma güçlüğü ve trakea basısı nadiren görülebilir. Bazen bu lezyonlar sadece tiroid dokusu içerebilir. Bu yüzden cerrahi öncesi yapılacak doğru görüntüleme çalışmaları büyük önem arz eder. Ektopik tiroid dokusu adenomları nadirdir fakat tiroglossal duktus ile ilişkili olan ektopik tiroid dokusu adenomları çok daha nadirdir. Bu makalede, ektopik tiroid dokusu adenomu olan bir olgu sunuldu.

**Anahtar Kelimeler:** Tiroglossal Duktus Kisti; Tiroid Adenomu.

### A Ectopic Thyroid Tissue Adenoma Considering as a Thyroglossal Duct Cyst in the Midline Neck

### Abstract

Thyroglossal duct cyst generally results from a failure in obliterating the embryogenic duct produced during thyroid migration. This congenital lesion is most frequently a midline anterior neck mass in the young adults. It is characterized as an unproblematic mass that moves during chewing, swallowing, tongue movements and tongue protrusion. Complications contain infection, suppuration and growth. Dysphagia and tracheal compression may be seen rarely. Sometimes this lesion may contain the only thyroid tissue in the patient. For this reason, correct imaging studies are very significant before the surgery. Ectopic thyroid tissue adenomas are rare, and even rarer when associated with the thyroglossal duct. In this study, we report on a case of an ectopic thyroid tissue adenoma.

**Key Words:** Thyroglossal Ductus Cyst; Thyroid Adenoma.

## GİRİŞ

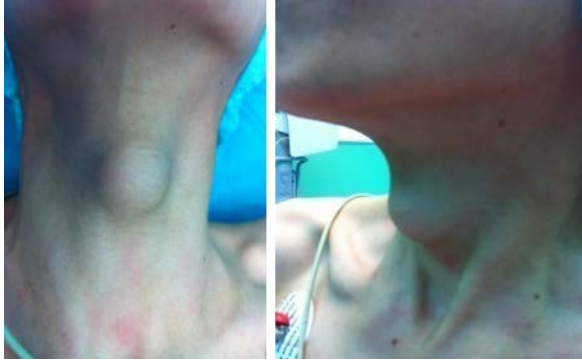Ektopik tiroid dokusu tanım olarak tiroid dokusunun anormal bir anatomik lokalizasyonunda bulunmasıdır. Ektopik tiroid dokusu genellikle lingual, sublingual, prelaringeal ve substernal (mediastende) olmak üzere 4 farklı lokalizasyonda yerleşim gösterir. Bu anatomik bölgeler embriyolojik dönemde tiroid dokusunun dil kökünden trakea önündeki olağan lokalizasyonuna gelinceye kadar izlediği doğal seyir yolunda bulunur. Vakaların %90'ında ektopik tiroid dokusu dil kökünde yerleşim göstermektedir (1). Bunun dışında nadir olarak trakeada, kalpte, intratorasik alanda, karaciğerde, servikal lenf nodlarında ve özefagusta yerleşim gösterebilir (2-5). Genelde asemptomatik olmakla birlikte nadiren boğaz ağrısı ve boğazda yabancı cisim hissi gibi şikayetlere neden olabilir. Biz bu çalışmada prelaringeal bölgede

yerleşim gösteren ve tiroglossal duktus kisti ile karıştırılan nadir görülen ektopik tiroid dokusu adenomu olan bir olguyu gösterdik.

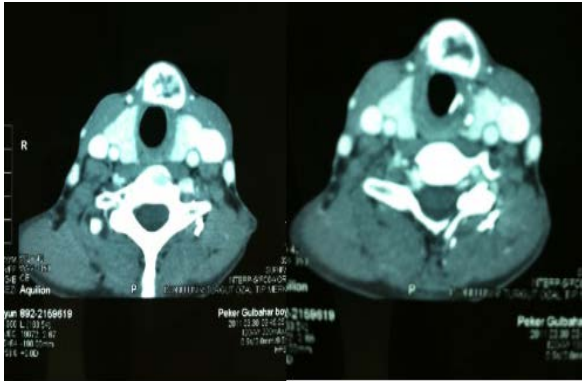
## OLGU SUNUMU

32 yaşında bayan hasta, boyun orta hattında küçüklüğünden beri mevcut olan ve zaman içinde büyüyen kitle ile başvurdu (Şekil 1). Hastada boğaz ağrısı, yutma güçlüğü, nefes darlığı ve ses değişikliği gibi ek şikayetler yoktu. Hastanın özgeçmişinde başka önemli bir hastalık yoktu. Hastanın ultrasonografisi (USG) ve kontrastlı boyun bilgisayarlı tomografisinde (BT) "Boyun orta hatta trakea anteriorunda yaklaşık 2,5×2 cm boyutlarında çevresi belirgin hiperdens, ortası kistik nekrotik özellikte kalsifiye tiroglossal duktus kistini düşündürülen yer kaplayıcı lezyon" şeklinde rapor edildi. Hastanın boyun manyetik rezonans

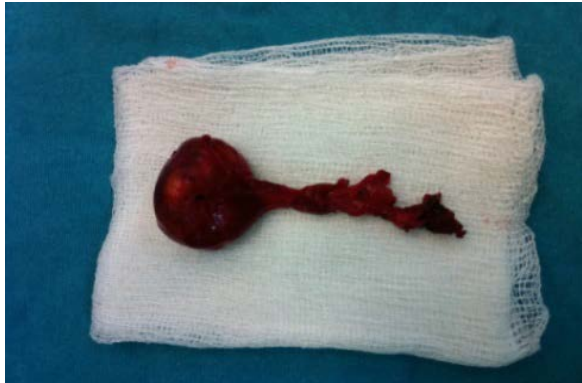(MR) incelemesinde 2,5×2×2 cm büyüklüğündeki kitlenin tiroid dokusundan ayrı bir kitle olduğu tespit edildi (Şekil 2). Hastanın ameliyat öncesi dönemde yapılan ince iğne aspirasyon biyopsisi (İİAB) ve tiroid fonksiyon testleri tetkikleri normal saptandı. Hastaya kitlenin total eksizyonu cerrahisi yapıldı. Spesmenin histopatolojik incelemesinde tiroid adenomu tanısı konuldu (Şekil 3). Hastanın operasyon sonrası kontrollerinde tiroid fonksiyon testleri normal sınırlar içerisindeydi.



Şekil 1a, 1b. Hastanın ilk başvuru anındaki resimleri



Şekil 2. Hastanın MR görüntüsü



Şekil 3. Eksize edilen ektopik tiroid dokusu adenomu

## TARTIŞMA

Embriyolojik dönemde ilk gelişen endokrin bez tiroid bezidir (6). Bu bez embriyolojik olarak dilin 2/3 ön ile 1/3 arka kesimin bileşkesinde bulunan foramen çekumdan gelişir. Tiroid dokusu embriyolojik gelişim sırasında tiroglossal duktus içinden geçerek normal pretrakeal lokalizasyonuna inmektedir (7). Bu dokunun en sık görülen ektopik lokalizasyonu foramen çekumun hemen arkasında bulunan dil kökü olup, ektopik tiroidli olguların %90 kadarını oluşturur. Nadir olarak mediasten, kalp, özefagus ve diafragma yerleşimli olgular da bildirilmiştir (8).

Ektopik tiroid dokusu 300.000 ile 400.000'de bir olasılıkla nadir görülen tiroid dokusunun anormal bir anatomik lokalizasyonunda bulunması durumudur. Kadınlarda erkeklere göre dört kat daha fazla görülür. Ektopik tiroid dokusu genellikle adolesan sonrası dönemde tespit edilir. Bizim olgumuzda literatüre uygun olarak yetişkin bir bayan idi. Ektopik tiroid dokusunun ayrıntılı tanısında tiroglossal duktus kisti, dermoid kist, epidermoid kist gibi boyunda kitle ile karşımıza çıkabilecek diğer patolojiler bulunmaktadır. Ayrıntılı tanı önemlidir çünkü vücuttaki tek tiroid dokusunun muhtemelen gereksiz olarak uzaklaştırılması kalıcı hipotiroidizme yol açabilir (3,4). Olgumuzda operasyon öncesi yapılan boyun MR'da kitle tiroid dokusundan ayrı olarak lokalize edildi (Şekil 2). Ayrıca postoperatif tiroid fonksiyon testleri de normal olarak saptandı.

Ektopik tiroid dokusu adenomu tiroglossal duktus kistinde olduğu gibi genellikle orta hatta hiyoid kemiğe yakın yerleşimlidir, dil hareketleri ile hareketlidir ve klinik pratik ile değil de cerrahi olarak çıkarılan spesmenin histopatolojik incelemesi ile tanısı konulur. Bir kistin hızlı ve kontrolsüz büyümesi dikkatleri adenom yönüne çevirmelidir. Ultrason ve ince iğne biyopsileri kitle hakkında önemli bilgiler verebilir. Gerekli olduğunda BT, MR gibi tetkiklerden yararlanılabilir. Tyroglossal trakt ile ilişkili ektopik tiroid dokusu adenomalarında, kitle ile birlikte sistrunk ameliyatı ile traktın hiyoid kemiğin orta kısmından foramen çekuma kadar boylu boyunca eksizyonu yararlı ve rekürrens yönünden güvenli cerrahi yaklaşımdır.

Malignensiden şüphelenildiğinde intraoperatif frozen histopatolojik inceleme mutlaka yapılmalıdır (3).

Sonuç olarak boyun orta hattında dilin oynatılması ile hareketli olabilen, genellikle asemptomatik olan ektopik tiroid dokusu adenomları çok nadir görülmektedir. Bu kitleler daha çok prelaringeal bölgede yerleşim gösterir ve tiroglossal duktus kisti ile ayırıcı tanısı çoğu kez histopatolojik inceleme ile olmaktadır.

*Ekim 2011 yılında Antalya'da 33.Türkiye Kulak Burun Boğaz ve Baş Boyun Cerrahisi ulusal kongresinde poster olarak sunulmuştur.*

### KAYNAKLAR

1. Kwon HJ, Jin SM, Lee SH, Kim DH. Adenomatous hyperplasia arising from dual ectopic thyroid: a case report. Clin Exp Otorhinolaryngol 2009;2:155-8.
2. Chiu TT, Su CY, Hwang CF, Chien CY, Eng HL. Massive bleeding from an ectopic lingual thyroid follicular adenoma during pregnancy: a case report. Am J Otolaryngol 2002;23:185-8.
3. Dedivitis RA, Lima FR, Guirado CR. Follicular adenoma in a thyroglossal duct: a case report. Rev Bras Otorrinolaringol 2007;73:430.
4. Wu Z, Zhou Q, Wang DJ. Cardiac general an intracardiac ectopic thyroid adenoma: a case report. Interact Cardiovasc Thorac Surg 2009;8:587-8.
5. Bodnera J, Lotterberger CA, Kirchmayr W, Schmid T. Ectopic mediastinal thyroid adenoma: a case report. Eur J Cardiothorac Surg 2004;26:211-2.
6. Buckland RW, Pedley J. Lingual thyroid a threat to the airway. Anaesthesia 2000;55: 1103-5.
7. Quarracino M, Aguas S. Lingual thyroid a clinical case. Med Oral 2003;8:57-60.
8. Sauk JJ Jr. Ectopic lingual thyroid. J Pathol 197;102:239-43.

Received/Başvuru: 12.09.2012, Accepted/Kabul: 11.12.2012

### Correspondence/İletişim

Yüksel TOPLU  
İnönü Üniversitesi Tıp Fakültesi, Kulak Burun Boğaz  
Anabilim Dalı, MALATYA  
Tel: 0422 3410660/4606  
E-mail: yuksektoplu@hotmail.com

### For citing/Atıf için:

Toplu Y, Karataş E, Çiçek MT, Çetinkaya Z. A Ectopic thyroid tissue adenoma considering as a thyroglossal duct cyst in the midline neck. J Turgut Ozal Med Cent 2013;20(1):89-91 DOI: 10.7247/jtomc.20.1.22