

## Olgu Sunumu: Dil Dorsal Yüzünde Yerleşmiş Schwannoma

Murat Zaim, Baran Acar, Emrah Çelik, Erdem Yıldız

Ankara Keçiören Eğitim Araştırma Hastanesi, Kulak Burun Boğaz Hastalıkları Kliniği, Ankara

### Özet

Schwannomalar periferik, kranial ya da otonomik sinir kılıfındaki schwann hücrelerinden kaynaklanan, kapsüllü, yavaş büyüyen, benign ve solid tümörlerdir. Bu tümörlerin sadece %1'i ağız içinde yerleşik haldedir. Bunlar içinde de en sık olarak dil kökünde yerleşmiş olarak görülürler. Burada dilde schwannoma gelişimim olan 28 yaşında bir kadın hasta sunduk. Hastanın bir yıldır dilde şişlik şikayeti vardı ve son bir ayda mevcut şişliğinde büyüme olduğunu tarifliyordu. Transoral yolla plasmablade kullanılarak bir cm sağlam doku da spesmene dahil olacak şekilde lezyon eksize edildi. Histopatolojik ve immünohistokimyasal inceleme sonucunda schwannoma tanısı konuldu. Burada çok az sıklıkta görülen dil yerleşimli bir schwannoma olgusu sunulmuş olup, konu literatür verileri ile tartışılmıştır.

**Anahtar Kelimeler:** Schwannoma; Dil; Transoral Cerrahi; Plasmablade.

### Case Report : Schwannoma on The Dorsal Face of Tongue

### Abstract

Schwannoma is a benign, solid, capsulated and slowly progressing nerve sheath tumor composed of schwann cells, which normally produce the insulating myelin sheath covering peripheral, cranial and autonomic nerves. Only %1 is located in the mouth and among these, the most common place is the root of the tongue. Our case was a 28-year-old female patient with a history of swelling at the tongue for one year and increased swelling during the last month. With the help of plasmablade the lesion was excised with one cm normal tissue around by transorally. After the histopathological and immunohistochemical examination, the lesion was diagnosed as schwannoma. In this case report, a seldom seen schwannoma located at tongue is presented and the subject was discussed with literature data.

**Key Words:** Schwannoma; Tongue; Transoral Surgery; Plasmablade.

## GİRİŞ

Schwannomalar periferik, kranial ya da otonomik sinir kılıfındaki schwann hücrelerinden kaynaklanan, kapsüllü, yavaş büyüyen, benign ve solid tümörlerdir (1). İlk olarak Virchow tarafından 1908 yılında tanımlanmıştır (2). Schwannomalar, %25-48 oranında baş ve boyun bölgesinden köken almaktadır (3). Baş ve boyun bölgesine yerleşim gösteren schwannomalar çok farklı bölgelerde görülebilir sadece %1'i ağız içinde yerleşik haldedir. Bunlar içinde de en sık olarak dil kökünde yerleşmiş olarak görülürler (1,4). Biz bu çalışmada dil sağ yarısında dorsal yüzde ve 2/3 ön kısımda yerleşim göstermiş, transoral yoldan plasmablade yardımı ile eksize edilen schwannoma vakasını sunmayı ve literatür bilgileri ile olguyu tartışmayı amaçladık.

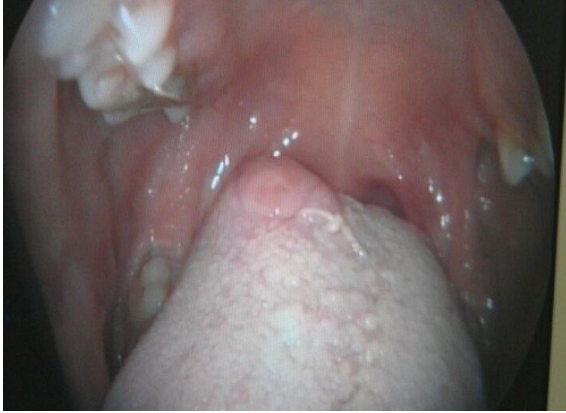## OLGU SUNUMU

28 yaşında bayan hasta üç ay önce kliniğimizde septoplasti operasyonu için hazırlandığı sırada dil sağ yarısında çok küçük boyutta şişlik olduğu fark edildi. Hastanın mevcut şişliği yaklaşık bir yıldır devam ediyormuş ama herhangi bir büyüme ağrı şikayeti olmamış. Septoplasti cerrahisi sonrası takiplerinde hasta dilindeki şişlikte büyüme olduğunu ve ağrı oluşturduğunu belirtti. Hastanın oral muayenesinde dil dorsal yüzünde sağ yarısında ve 2/3 ön kısmında yerleşim

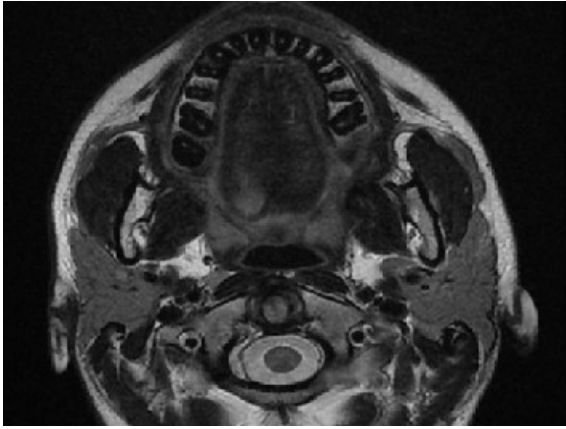
gösteren, yüzeyi düzgün, pembe renkli, oral kaviteye doğru protrüze olmuş, yaklaşık 1,5x1,4x1,6 cm boyutlarında palpasyonla ağırlı kitle lezyonu izlendi (Resim-1). Yapılan diğer baş boyun ve sistem muayenelerinde patoloji tespit edilmedi. Rutin kan tetkikleri normal değerlerindedi. Hastanın mevcut lezyonundan lokal anestezi altında wedge biyopsi alındı ve patolojiye gönderildi. Kontrastlı madde verilerek manyetik rezonans görüntüleme yapıldı. MR sonucu dil sağ yarısında yerleşmiş 16x12x14 mm boyutunda T1A görüntüde hipointens, T2A görüntüde hiperintens (Resim-2), homojen kontrastlanma gösteren düzgün sınırlı yumuşak doku kitlesi şeklinde raporlandı. Patoloji sonucu schwannoma olarak raporlandı. Ayrıca yapılan immunohistokimyasal boyamada S100 (+) ve CD34(-) olarak tespit edildi. Daha sonra hasta genel anestezi için hazırlandı ve aydınlatılmış onam alındı. Genel anestezi altında ve nazotrakeal entübasyon uygulanarak vaka operasyona alındı. Transoral olarak plasmablade kullanılarak bir cm sağlam doku da spesmene dahil edilecek şekilde lezyon eksize edildi (Resim-3). Çıkarılan spesmen patolojiye gönderildi. Histopatolojik incelemede dalgalı nükleuslu hipersellüler (Antoni A), hiposellüler (Antoni B) alanlar izlendi. İmmünohistokimyasal çalışmada S100 protein (+), CD34 (-) olarak bulundu ve schwannoma tanısı konuldu.

Postoperatif ilk üç gün hasta pipet yardımıyla sıvı diyet ile beslendi. Üçüncü günün sonunda sıvı-katı diyet ile dil

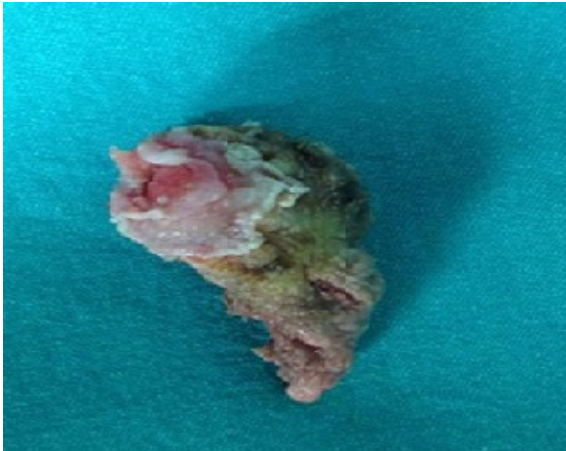
hareketleri normal olarak hasta taburcu edildi. 1. hafta, 1. ay ve 3. ay kontrollerinde nüks izlenmedi.



Resim 1. Dildeki lezyonun görüntüsü



Resim 2. T2A MR Görünümü



Resim 3. Spesmen görüntüsü

### TARTIŞMA

Schwannoma ilk olarak Virchow tarafından 1908 yılında tanımlanmıştır (2). Genellikle üçüncü ve beşinci dekada görülür. Schwannom, benign, soliter, yavaş büyüyen

kapsüllü bir tümördür ve myelinli sinir fibrilleri kılıfından köken alır. Periferik, spinal veya kranial sinir ya da otonom sinirlerden gelişebilen bu tümör baş-boyun bölgesinde sıklıkla görülür. Ağız içine yerleşmiş olanlar ise sadece %1'ini oluşturur ve çoğunlukla da dil köküne yerleşir (5). Hangi sinirden köken aldığını belirlemek özellikle ağız içi lezyonlarda son derece zordur (6). Etiyolojisi hala belirsizdir ve hastalık en sık asemptomatik olarak ortaya çıkar (7). Dilde yerleşmiş olan schwannomalar daha çok şişlik bulgusu ile gelir bunun dışındaki disfaji dispne gibi semptomlar lezyonun yerleşim yeri ile ilişkilidir (8)

Dilde yerleşmiş schwannoma tanısında manyetik rezonans görüntüleme (MRG) diğer görüntüleme yöntemlerine göre daha üstündür. MRG'de schwannoma düzgün yüzeyle sınırları net seçilebilen kitle şeklinde şeklindedir. Bu tümör T1 ağırlıklı kesitlerde kas dokusuna göre izointens T2 ağırlıklı görüntülerde ise homojen hiperintens olarak görülür (9).

Schwannomalar histopatolojik olarak değişik oranlarda Antoni A ve Antoni B hücre gruplarından meydana gelen tümörlerdir. Antoni A alanları sitoplazmik sınırları belirsiz içi hücrelerden oluşur. Antoni A alanlarında, "Verocay body" olarak isimlendirilen yapı bulunabilir. Amorf yapıda, hücreden fakir alanları çevreleyen palizad dizilimi gösteren içi şekilli Schwann hücrelerinin oluşturduğu yapı "Verocay body" olarak isimlendirilir. Antoni B alanları hücreden fakirdir. Arada histiyositler ve hyalinize ince duvarlı kan damarları görülebilir. Schwannomalar immunohistokimyasal boyama ile S100 ve vimentin pozitifliği verir (10).

Oral kavitede yerleşen schwannomalarda temel tedavi seçeneği lezyonun güvenli cerrahi sınırla, kapsülüyle beraber total eksizyonudur. Dil kökü yerleşimli schwannomalarda inferior mandibular veya transservikal yaklaşım gibi daha komplike yöntemler önerilmesine rağmen bu olguda olduğu gibi lingual yüze yerleşimli schwannomalarda transoral yaklaşım en uygun tedavi yöntemidir (11,12). Özellikle dilde yerleşim gösteren schwannoma vakalarında bizim vakamızda olduğu gibi plasmablade kullanımı vakanın süresini kısaltmakta, kanamayı minimal düzeye indirmektedir.

Sonuç olarak dile yerleşmiş, ağrısız yavaş büyüme gösteren kitlelerde mutlaka ayrıca tanıda schwannoma olabileceği de düşünölmeli görüntüleme yöntemleri ve biyopsi ile tanı desteklenmelidir.

### KAYNAKLAR

1. Enoz M, Suoglu Y, Ilhan R. Lingual schwannoma. J Cancer Res Ther 2006;2:76-8.
2. Mosharrafa TM, Kuppersmith RB, Porter JP, Donovan DT. Malignant peripheral nerve sheath tumor of the ethmoidal sinus. Arch Otolaryngol Head Neck Surg 1997;123:654, 656-7.
3. Pereira LJ, Pereira PP, Dos Santos Jde P, Reis Filho VF, Domingue PR, Pereira AA. Lingual schwannoma involving the posterior lateral border of the tongue in a young individual: case report. J Clin Pediatr Dent 2008;33:59-62.
4. Go JH. Benign peripheral nerve sheath tumor of the tongue. Yonsei Med J 2002;43:678-80.

5. Pfeifle R, Baur DA, Paulino A, Helman J. Schwannoma of the tongue: report of 2 cases. *J Oral Maxillofac Surg* 2001;59:802-4.
6. Dreher A, Gutmann R, Grevers G. Extracranial schwannoma of the ENT region. eview of the literature with a case report of benign schwannoma of the base of the tongue. *HNO* 1997;45:468-71.
7. Chiapasco M, Ronchi P, Scola G. Neurilemmoma (schwannoma) of the oral cavity. A report of 2 clinical cases. *Minerva Stomatol* 1993;42:173-8.
8. De Bree R, Westerveld GJ, Smeele LF. Submandibuler approach for excision of a large schwannoma in the base of the tongue. *Eur Arch Otorhinolaryngol* 2000;257:283-6.
9. Flickinger FW, Lozano RL, Yuh WT, Sachs MA. Neurilemoma of the tongue: MR findings. *J Comput Assist Tomogr* 1989;13:886-8.
10. Pehlivan S, Özeran IH, Keles E, Mungan I. Intranazal schwannom: Olgu sunumu. *F Ü Sag Bil Derg* 2008;22;109-12
11. Çukurova I, Özkul D, Demirhan E, Arslan IB. Dilde schwannoma: Olgu sunumu. *Türk Otolarengoloji Arsivi* 2009;47:103-5.
12. Sawhney R, Carron MA, Mathog RH. Tongue base schwannoma: report, review, and unique surgical approach. *Am J Otolaryngol* 2008;29:119-22.

Received/Başvuru: 14.10.2012, Accepted/Kabul: 20.10.2012

#### Correspondence/İletişim

**Murat ZAİM**  
Ankara Keçiören Eğitim Araştırma Hastanesi, Kulak Burun  
Boğaz Hastalıkları Kliniği, ANKARA  
E-mail: dr.muratzaim@hotmail.com

#### For citing/Atıf için:

Zaim M, Acar B, Celik E, Yildiz E. Case report: schwannoma on the dorsal face of tongue. *J Turgut Ozal Med Cent* 2013;20(3):266-268 DOI: 10.7247/jtomc.20.3.16