

Penetran Kalp Yaralanmalı Ventriküler Septal Defekt Ventricular Septal Defect Caused by Penetrating Cardiac Injury

Mehmet Ali Kaygın¹, Ümit Halıcı², Özgür Dağ¹, Mehmet Aksoy³, Bilgehan Erkut¹

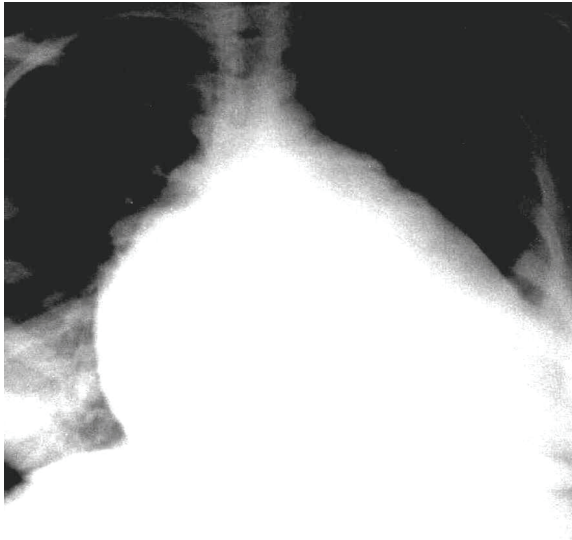
¹Erzurum Bölge Eğitim Araştırma Hastanesi, Kalp Damar Cerrahi Kliniği, Erzurum

²Samsun Eğitim Araştırma Hastanesi, Kalp Damar Cerrahi Kliniği, Samsun

³Atatürk Üniversitesi Tıp Fakültesi, Anestezi ve Reanimasyon Kliniği, Erzurum

Sayın Editör;

Penetran kalp yaralanmaları, diğer penetran travmalar ile karşılaştırıldığında daha az görülmesine rağmen, hızlı tanı ve cerrahi girişim gerektiren, müdahalede gecikme olduğunda mortalitesi çok yüksek olan travmalardır (1). Toraksa olan yaralanmaların yaklaşık %10'luk bir kısmını kalbe penetre olan yaralanmalar oluşturur (2). Buna karşın, kardiyak yaralanmalar tüm toraks yaralanmaları sonucu olan ölümlerin %40'ının sebebidir (3). Günümüzde travma sonrası uygun tedavi edilen olguların yaklaşık %80'i normal yaşamlarına dönebilmektedirler (4). Kalp yaralanmaları künt, penetran veya iatrojenik olabilir. Kliniğimizde 22 yaşında toraksa nafiz kalbe penetran delici kesici aletle yaralanma mevcut olan bir olgudaki deneyimimizi literatür bilgileri eşliğinde değerlendirmeyi amaçladık. Hastanın, sol meme altında sol ön aksiller hatta uyan, delici kesici alet ile meydana gelmiş aktif kanamalı yaralanması mevcuttu. Hastanın şuuru kapalı, nabız basıncı yüzeysel ve kan basıncı ölçülemiyor, hipovolemik şok bulguları mevcuttu. Teleradyografide kalp kontürlerininin büyümüş olduğu görüldü (Resim 1).



Resim 1. Hastanın preoperatif teleradyografisi

Hastaya acil serviste hemen endotrakeal entübasyon yapıp, damar yolu açılarak acil olarak operasyona alındı. Hastaya sol anterolateral torakotomi yapıldı. 5. interkostal aralıktan toraksa ulaşıldı. Toraks tamamen kan ile doluydu. Toraks içinde birikmiş olan kan boşaltılınca tamponat etkisi ortadan kalktığı için bu esnada kardiyak arrest gelişti. Perikardiyotomi yapılarak kalpte sağ ventrikül apeks bölgesine nafiz kanamalı yaralanma bölgesine parmak ile komprese edilerek kanama kontrolü sağlandı. Sağ ventrikülün apekse yakın bölümündeki yaklaşık 4 cm'lik yaralanma yerine teflon pledgit ve perikard destekli 3-0 propilenle sütür konularak kardiyak kesi bölgesi tamir edildi. Akciğer orta lobda da yaralanma mevcuttu ve yaralanmış bölge primer sütür ile tamir edildi. Perikard kısmen kapatılıp, hem perikard içine hem de toraksa tüp drenler yerleştirildi. Hasta yoğun bakım ünitesine alındı.

Postoperatif 3. günde yapılan ekokardiyografi (EKO) yaklaşık 4 cm'lik soldan sağa akım özelliğinde travma sonucu oluşan membranöz ventriküler septal defekt (VSD) saptandı. Hastanın hemodinamisini bozmadığı, pulmoner kan akımı/sistemik kan akımı (Qp/Qs) oranının 1 olması nedeniyle mevcut VSD'ye müdahale düşünülmeyip takip önerildi. Hastanın 1. ayda yapılan kontrol ekografisinde VSD boyutunda değişme gözlenmedi, Qp/Qs oranı 1 idi. 6. aydaki ekokardiyografide VSD boyutu 2.8 cm olarak ve Qp/Qs oranı değişmeyip yine 1 olarak ölçüldü. 12. aydaki kontrolde VSD boyutu 0.8 cm olarak ölçüldü. 18. aydaki kontrol EKO'da membranöz VSD'nin tamamen kapandığı görüldü. Hastanın postoperatif birinci ay sonuna kadar kognitif bozuklukları saptandı ve 1. ay sonunda gerileyerek kayboldu.

Kalbe penetre yaralanması olan ve vital bulgusu bulunmayan hastalarda yapılabilecek olan acil resusitasyon ve cerrahi müdahale bu hastaların tek şansidir.

Travma olgularının %50'si olay yerinde ölürken, hastaneye ulaşabilen olgularda ölümlerin %60'ı ise ilk 4 saat içinde oluşmaktadır (5). Buckman ve arkadaşları tüm

ölümlerin %78'inin kalp yaralanmasından sonraki ilk saatte oluştuğunu bildirirken (6) Hardikar ve arkadaşları penetran kardiyak travmanın hastane öncesi mortalite oranını %70-80 olarak bildirmiştir (7).

Genellikle sağ ventrikül yaralanması en sık yaralanma gelişen lokalizasyon olarak bildirilse de Ertekin ve arkadaşları (8) tarafından yapılan bir çalışmada sol ventrikül yaralanması daha sık saptanmıştır. Rüptür en sık sağ ventrikülde ve sırasıyla sol ventrikül, sol atrium ve sağ atriumda görülmektedir. En sık yaralanan koroner arter sol ön inen arter (LAD) olup sağ koroner arter (RCA) ve sirkumfleks arter (Cx) daha az sıklıkla yaralanan damarlardır. Anatomik olarak her iki meme başından vertikal geçen hayali çizginin medialindeki ön toraks bölgesi, üstte sternal jugulum ve altta üst abdomen arasındaki bölgenin penetran yaralanmalarda aksi kanıtlanana kadar kardiyak yaralanma olarak düşünülmelidir. Hatta sol tarafta bu alan ön aksiler çizgiye kadar genişletilebilir (9). Toraks ön kısmında penetran yaralanmalarında; yaralanma yeri, hastanın mayi replasmanına cevabı, hipotansiyona rağmen boyun venlerinde dolgunluk olması ve dinlemekle kalp seslerinin derinden gelmesi dikkatleri kalp yaralanması olasılığına çekmelidir (10). Penetran kardiyak yaralanma durumunda hasta hipotansif ise hızlı resüsitasyonu acil torakotomi izlemelidir. Bu olguların aksine nispeten stabil olanlarda tetkik yaparak onları ameliyathane şartlarında opere edebilmek mümkündür. Yine operasyon için seçilecek insizyon konusunda ortak görüş sol anterolateral torakotomidir ve kalbe en iyi yaklaşımı sağlar. Eksplozasyon için yaralanmanın yerine göre sağ ya da sol torakotomi yapılabileceği gibi, medyan sternotomi de tercih edilebilir ve gerektiğinde kolayca kardiyopulmoner baypasa geçme olanağı verir.

Literatürde sağ ventrikül yaralanmasının mortalitesinin, sol ventrikül yaralanmasına göre daha fazla olduğuna dair yayınlar mevcuttur.

Sonuç olarak son yıllarda sürvi oranlarının yükselmesine rağmen penetran kalp yaralanmaları halen önemli bir mortalite ve morbidite sebebi olmaya devam etmektedir. Hastanelere ulaştırılabilen tüm preekordiyal penetran yaralanmalar aksi ispat edilinceye kadar kardiyak yaralanma olarak kabul edilip, yapılabilecek hızlı ve agresif resusitatif ve cerrahi işlemler genel mortalite oranını düşürmeye yardımcı olacaktır.

Saygılarımızla.

KAYNAKLAR

- 1 Campbell NC, Thomson SR, Muckart DJ, Meumann CM, Van Middelkoop I, Botha JB et al Review of 1198 cases of penetrating cardiac trauma. Br J Surg 1997;84:1737-40.
- 2 Kulshrestha P, Iyer KS, Das b, Balram A. A clinical and autopsy profile. J Trauma 1988;28:844-7.
- 3 Oakland C, Vivian J. Penetrating Cardiac Injuries. Br Md J 1987;295:502-5.
- 4 Velhams GC, Degiannis E, Souterl, et al. Penetrating trauma to the heart: a relatively innocent injury. Surgery 1994;115:694-67.
- 5 Eastman AB, Lwis ER, Champion HR. Regional trauma system design: critical concepts. Am J Surg 1987;154:79-84.
- 6 Buchman TG, Philips J, Menker JB. Recognition, resuscitation and management of patients with penetrating cardiac injuries. Surg. Gynecol Obstetrics. 1992;174:205-10.
- 7 Hardikar AA, Thakur SS, Karmarkar PS, Ambike VS, Kanetkar AV, Golhar KB. Penetrating cardiac injury due to ballpoint pen. Asian Cardiovasc Thorac Ann 1999;7:158-60.
- 8 Ertekin C, Bulut T, Belgerden S ve ark. Penetran kalp yaralanmaları. Cerrahpaşa Tıp Fakültesi Dergisi 1991;22:123-8.
- 9 Günay K, Taviloglu K, Eskioğlu E, Ertekin C. Penetran kalp yaralanmalarında mortaliteyi etkileyen faktörler. Ulusal Travma Dergisi 1995;1:47-50.
- 10 Sherman MI, Saini YK, Yarnoz MD. Management of penetrating heart wounds. Am J Surg 1978;135:553-8.

Received/Başvuru: 18.06.2013, Accepted/Kabul: 07.08.2013

Correspondence/İletişim

Mehmet Ali KAYĞIN
Erzurum Bölge Eğitim Araştırma Hastanesi, Kalp Damar
Cerrahi Kliniği, ERZURUM
E-mail: malikaygin@hotmail.com

For citing/Atıf için

Kaygın MA, Halici U, Dag O, Aksoy M, Erkut B. Ventricular septal defect caused by penetrating cardiac injury. J Turgut Ozal Med Cent 2014;21:95-6 DOI: 10.7247/jtomc.2013.1081